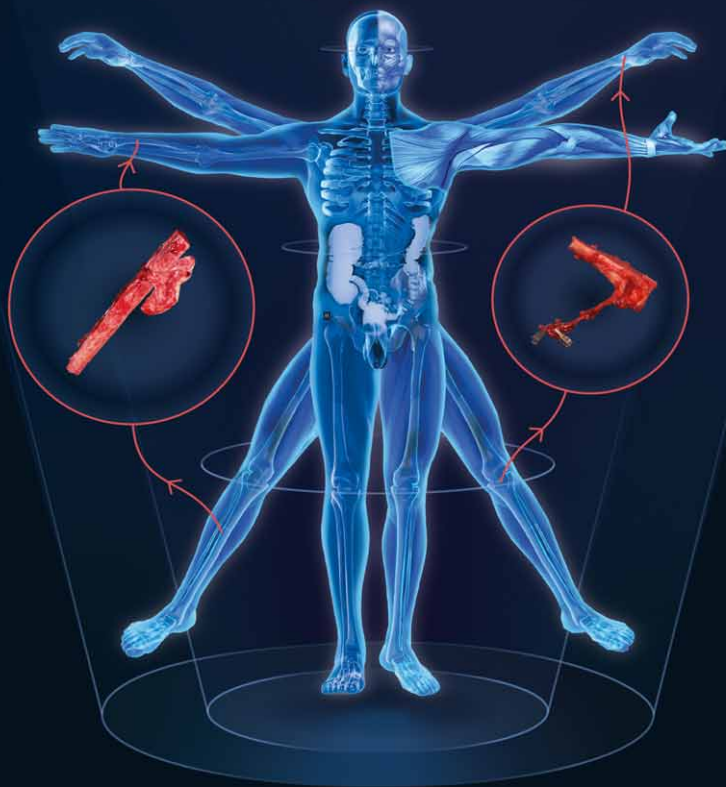


Tomáš Kempný a kolektiv

---

# Rekonstrukce končetin vaskularizovanými laloky

---



# POLYTECH



B-Lite® Mème®



POLYtvt® Replicon®



MESMO® Mème®



Microthane® Replicon®



B-Lite® Replicon®



Microthane® Diagon(Gel)®

Quality you can feel



Tomáš Kempný a kolektiv

---

# Rekonstrukce končetin vaskularizovanými laloky

---

**Upozornění pro čtenáře a uživatele této knihy**

Všechna práva vyhrazena. Žádná část této tištěné či elektronické knihy nesmí být reprodukována a šířena v papírové, elektronické či jiné podobě bez předchozího písemného souhlasu nakladatele. Neoprávněné užití této knihy bude trestně stíháno.

**MUDr. Tomáš Kempný, Ph.D., a kol.**

## **Rekonstrukce končetin vaskularizovanými laloky**

**Editor:**

**MUDr. Tomáš Kempný, Ph.D.**

Klinika MEDICent, Ostrava

Klinika popálenin a plastické chirurgie, Fakultní nemocnice Brno-Bohunice

Kompletní seznam autorů je uveden na straně 8–9.

**Recenzent:**

**prof. MUDr. Jiří Veselý, CSc.**

Klinika plastické a estetické chirurgie, Fakultní nemocnice u sv. Anny v Brně

Obrázky překreslil a upravil doc. MUDr. Břetislav Lipový, Ph.D., MBA.

Ostatní obrázky jsou z archivu autorů, pokud není uvedeno jinak.

Ilustrace na obálce Dominik Peroutka.

Vydání odborné knihy schválila Vědecká redakce nakladatelství Grada Publishing, a.s.

© Grada Publishing, a.s., 2021

Vydala Grada Publishing, a.s.

U Průhonu 22, Praha 7

jako svou 8217. publikaci

Šéfredaktorka lékařské literatury MUDr. Michaela Lízlerová

Odpovědná redaktorka Jindřiška Bláhová

Sazba a zlom Jaroslav Kolman

Počet stran 218

1. vydání, Praha 2021

Vytiskla tiskárna TNM PRINT s.r.o., Nové Město

*Názvy produktů, firem apod. použité v knize mohou být ochrannými známkami nebo registrovanými ochrannými známkami příslušných vlastníků, což není zvláštním způsobem vyznačeno.*

*Postupy a příklady v této knize, rovněž tak informace o lécích, jejich formách, dávkování a aplikaci jsou sestaveny s nejlepším vědomím autorů. Z jejich praktického uplatnění však pro autory ani pro nakladatelství nevyplývají žádné právní důsledky.*

ISBN 978-80-271-4506-5 (pdf)

ISBN 978-80-271-3101-3 (print)

# Obsah

<b>1</b>	<b>Anatomie a fyziologie prokrvení kostí a měkkých tkání</b>	<b>13</b>
1.1	Anatomie a fyziologie prokrvení měkkých tkání, šlach	13
1.2	Anatomie a fyziologie prokrvení kosti	15
<b>2</b>	<b>Rekonstrukční algoritmus končetinových poranění</b>	<b>19</b>
2.1	Problematika měkkotkáňového hojení	19
2.2	Problematika kostního hojení	22
2.2.1	Sekundární – nepřímé hojení kosti	23
2.2.2	Primární – přímé hojení kosti	24
2.2.3	Neoangiogeneze	24
<b>3</b>	<b>Zlomeniny kostí, defekty kostní tkáně a záněty kostí</b>	<b>27</b>
3.1	Zlomeniny kostí a jejich řešení	27
3.1.1	Dlahová osteosyntéza	28
3.1.2	Nitrodřeňová osteosyntéza – hřebování	30
3.1.3	Osteosyntéza zevním fixátorem	31
3.2	Možnosti rekonstrukce defektů kostí	33
3.2.1	Spongioplastika	33
3.2.2	Rekonstrukce pomocí Masqueletovy metody	34
3.2.3	Rekonstrukce pomocí kompresně distrakčního Ilizarovova aparátu	34
3.2.4	Rekonstrukce kosti volným lalokem	35
<b>4</b>	<b>Předoperační příprava, anestezie, monitoring</b>	<b>37</b>
4.1	Předoperační příprava z pohledu chirurga	37
4.1.1	Klinické zhodnocení pacienta	37
4.1.2	Typ rekonstruovaného defektu	38
4.1.3	Volba lalokové plastiky	38
4.1.4	Timing operačního výkonu	39
4.2	Předoperační příprava z pohledu anesteziologa	39
4.2.1	Plánovaný operační výkon – anesteziologická ambulance	39
4.2.2	Neodkladný operační výkon	40
4.2.3	Premedikace a chronická medikace	40
4.3	Perioperační monitoring	42
4.4	Celková anestezie u mikrovaskulárních výkonů	43
4.4.1	Celková anestezie	43
4.5	Regionální anestezie u mikrovaskulárních výkonů na končetinách	45
4.5.1	Vliv regionální anestezie na prokrvení tkání	45
4.5.2	Technika regionální anestezie, bezpečnost a nežádoucí účinky	46
4.5.3	Přehled nejčastěji používaných periferních bloků	46

4.6	Pooperační analgezie	48
4.6.1	Opioidy	49
4.6.2	Neoploidní analgetika	49
4.6.3	Regionální analgezie	49
4.6.4	Adjuvancia a koanalgetika	50
<b>5</b>	<b>Historie lalokových plastik</b>	<b>51</b>
<b>6</b>	<b>Přehled vaskularizovaných měkkotkáňových laloků</b>	<b>53</b>
6.1	Musculus latissimus dorsi a musculus serratus anterior	53
6.2	Musculus gracilis	54
6.3	Předloketní lalok s cévním zásobením z a. radialis a jeho varianty	55
6.4	Anterolateral thigh flap	56
6.5	Arteria suralis medialis perforator flap	58
<b>7</b>	<b>Přehled kostních vaskularizovaných laloků</b>	<b>59</b>
7.1	Fibula	59
7.2	Lalok z mediálního kondylu stehenní kosti	62
7.3	Lopata kosti kyčelní	65
7.3.1	Odběr lopaty kosti kyčelní na a. circumflexa ilium profunda (DCIA)	65
7.3.2	Tříselný lalok (groin flap) s lopatou kosti kyčelní na a. circumflexa ilium superficialis (SCIA)	66
7.3.3	Tříselný perforátorový lalok s lopatou kosti kyčelní na a. circumflexa ilium superficialis (SCIP)	67
7.4	Vaskularizovaná lopatka	68
7.5	Vaskularizované žebro kombinované s laloky m. latissimus dorsi nebo m. serratus anterior	70
7.6	Osteokutánní lalok a. radialis	72
7.7	Lateral arm flap	73
7.8	Dorsal metacarpal pedicled flap	74
7.9	Neurovaskulární osteokutánní homodigitální lalůček	75
7.10	Tensor fasciae latae	76
7.11	Dorsalis pedis flap	76
7.12	Vaskularizovaná tibia	78
<b>8</b>	<b>Indikace a použití vaskularizovaných laloků v traumatologii a ortopedii</b>	<b>79</b>
8.1	Indikace a použití vaskularizovaných laloků v oblasti horní končetiny	80
8.1.1	Ruka	80
8.1.2	Předloktí	104
8.1.3	Pažní kost	109
8.1.4	Klíční kost	112

8.2	Indikace a použití vaskularizovaných laloků v oblasti dolní končetiny .....	114
8.2.1	Noha .....	114
8.2.2	Bérec .....	140
8.2.3	Stehno .....	186
8.3	Ojediněle použité volné laloky .....	195
8.3.1	Volná tibia .....	195
8.3.2	Volný metatarzální štěp .....	195
<b>9</b>	<b>Pooperační management .....</b>	<b>199</b>
9.1	Timing, pooperační péče a monitoring laloku .....	199
9.1.1	Pooperační péče .....	200
9.2	Komplikované předoperační podmínky a možnosti řešení v případě selhání lalokové plastiky .....	203
	<b>Závěr .....</b>	<b>209</b>
	<b>Seznam použitých zkratk a anglických ekvivalentů .....</b>	<b>210</b>
	<b>Souhrn .....</b>	<b>215</b>
	<b>Summary .....</b>	<b>215</b>
	<b>Rejstřík .....</b>	<b>216</b>



## Editor

**MUDr. Tomáš Kempný, Ph.D.**

Klinika MEDICent, Ostrava

Klinika popálenin a plastické chirurgie, Fakultní nemocnice Brno-Bohunice

## Autoři

**MUDr. Filip Haiduk**

Klinika anesteziologie, resuscitace a intenzivní medicíny, Fakultní nemocnice Ostrava

**MUDr. Jakub Holoubek**

Klinika popálenin a plastické chirurgie, Fakultní nemocnice Brno-Bohunice,

Lékařská fakulta Masarykovy univerzity

**doc. Marek Joukal, Ph.D.**

Anatomický ústav, Lékařská fakulta Masarykovy univerzity

**MUDr. Tomáš Kempný, Ph.D.**

Klinika MEDICent, Ostrava

Klinika popálenin a plastické chirurgie, Fakultní nemocnice Brno-Bohunice

**MUDr. Martin Knoz, Ph.D.**

Klinika plastické a estetické chirurgie, Fakultní nemocnice u sv. Anny v Brně

Klinika popálenin a plastické chirurgie, Fakultní nemocnice Brno-Bohunice,

Lékařská fakulta Masarykovy univerzity

**doc. MUDr. Břetislav Lipový, Ph.D., MBA**

Klinika popálenin a plastické chirurgie, Fakultní nemocnice Brno-Bohunice,

Lékařská fakulta Masarykovy univerzity

**MUDr. Roman Madeja, Ph.D.**

Klinika úrazové chirurgie, Fakultní nemocnice Ostrava,

Lékařská fakulta Ostravské univerzity

**MUDr. Zuzana Musilová**

Chirurgické oddělení, Nemocnice Ivančice

Anatomický ústav, Lékařská fakulta Masarykovy univerzity

**MUDr. Jan Neiser**

Klinika anesteziologie, resuscitace a intenzivní medicíny, Fakultní nemocnice Ostrava,

Lékařská fakulta Ostravské univerzity

**MUDr. Petr Reimer, Ph.D.**

Klinika anesteziologie, resuscitace a intenzivní medicíny, Fakultní nemocnice Ostrava,  
Lékařská fakulta Ostravské univerzity

**MUDr. Dagmar Seidlová, Ph.D.**

II. anesteziologicko-resuscitační oddělení a Klinika anesteziologie a resuscitace,  
Fakultní nemocnice Brno-Bohunice, Lékařská fakulta Masarykovy univerzity

**prof. MUDr. Petr Štourač, Ph.D.**

Klinika dětské anesteziologie a resuscitace, Fakultní nemocnice Brno, Dětská nemocnice,  
Lékařská fakulta Masarykovy univerzity



## Poděkování

Na tomto místě bych chtěl poděkovat kolegům doc. MUDr. B. Lipovému, Ph.D., MBA, MUDr. J. Holoubkovi, MUDr. M. Knozovi, Ph.D., a prof. MUDr. P. Brychtovi, CSc., z Fakultní nemocnice Brno-Bohunice a dále traumatologickým kolegům MUDr. R. Madejovi, Ph.D., z Fakultní nemocnice Ostrava a doc. MUDr. F. Ramadanimu, MUDr. T. Langovi a MUDr. G. Schmiedhuberovi z Klinikum Wels v Rakousku za pomoc při těchto náročných operacích. Anesteziologickou kapitolu sestavili MUDr. D. Seidlová, Ph.D., a prof. MUDr. P. Štourač, Ph.D., z Fakultní nemocnice Brno, použití svodné anestezie u končetinových rekonstrukcí zpracovali MUDr. F. Haiduk, MUDr. P. Reimer, Ph.D., a MUDr. J. Neiser z Fakultní nemocnice Ostrava. Kapitulu o měkkých tkáních sestavila MUDr. Z. Musilová z Nemocnice Ivančice. Nikoli nevýznamný podíl na sjednocení nomenklatury a cenné technické poznámky ke knize měl doc. MUDr. M. Joukal, Ph.D., z Anatomického ústavu Masarykovy univerzity v Brně. Na operování pacientů se podílela řada kolegů, kamarádů a spolupracovníků, proto bych chtěl poděkovat i jim za pomoc.

K recenzi svolil nestor rekonstrukční mikrochirurgie v České republice prof. Jiří Veselý, CSc., emeritní přednosta Kliniky plastické a estetické chirurgie Fakultní nemocnice u sv. Anny v Brně.

Jen díky porozumění a toleranci mé rodiny – manželky Pavlíně a dcer Markéty, Magdalény a Matyldy – jsem mohl věnovat čas rekonstrukční chirurgii.

***Lékař bez důvěry je jako sklenice bez vína. A bez důvěry mých pacientů by nebyla možná ani tato práce.***

Tomáš Kempný

---

# Úvod

*Tomáš Kempný*

Cílem této publikace je zmapovat možnosti rekonstrukce defektů v traumatologii a ortopedii se zaměřením na defekty obnažující kosti a pomoci takto chirurgům zabývajícím se úrazovou chirurgií v jejich nelehké péči o poraněného pacienta.

V současné době se stále více setkáváme, v důsledku rozvoje automobilismu a s tím spojené zvýšené nehodovosti, s množstvím vysokoenergetických poranění, která vedou ke ztrátovým poraněním nejen měkkých tkání, ale i částí skeletu. Kostní defekty ve spojení s defektem měkkých tkání, pokud nejsou adekvátně a radikálně léčeny, přispívají ke vzniku osteomyelitidy jako pozdního následku infekčních komplikací. Současná nadměrná aplikace antibiotik přispívá ke vzniku multirezistentních mikrobů, což celkovou léčbu jen ztěžuje. Fokusem naší rekonstrukční oblasti jsou především defekty tibie jako nosné kosti bérce.

Druhou velkou skupinu pacientů s kostními defekty tvoří pacienti s poraněním ruky. Defekty na ruce vznikají nejen přímým traumatem, ale i vlivem anatomicky špatného prokrvení, jako je tomu u člunkové kosti, zde může docházet k avaskulární nekróze kosti vyžadující lalokové kostní přenosy.

Kniha shrnuje teoretické a praktické poznatky, které usnadní traumatologům orientaci v problematice krytí ztrátových poranění končetin, jak je vidí plastický chirurg. A pro plastického chirurga je zde úvod do traumatologického ošetření skeletu. Nedílnou součástí knihy je pohled anesteziologa na vedení anestezie u dlouhých rekonstrukčních výkonů.



TESCAN ORSAY HOLDING

[www.tescan-medical.com](http://www.tescan-medical.com)

# 1 Anatomie a fyziologie prokrvení kostí a měkkých tkání

*Zuzana Musilová, Marek Joukal, Tomáš Kempný*

## 1.1 Anatomie a fyziologie prokrvení měkkých tkání, šlach

*Zuzana Musilová, Marek Joukal*

Komplexní funkční celek zajišťující pohyb se skládá z aktivního pohybového aparátu, svalové soustavy, a pasivního pohybového aparátu tvořeného pohyblivě spojeným skeletem.

Místa vzájemných spojení kostí se označují jako juncturae. Spojení mohou být tvořena pojivovou tkání s omezenou hybností, která jsou nazývána synarthrosis. Na základě typu pojivové tkáně pak rozeznáváme spojení uskutečňovaná pomocí vaziva (syndesmosis), chrupavky (synchondrosis) nebo kostní tkání (synostosis). Spojení dvou kostí dotykem je označováno jako articulatio synovialis. Tato spojení jsou podpořena pomocnými zařízeními kloubními, mezi která řadíme labrum articulare, disci et menisci articulares, ligamenta, bursa synoviales. Spojení kostí společně s kostrou tvoří pasivní pohybový aparát.

Do kostních spojení a kloubů přichází cévní zásobení z okolních kmenových cév. Ty do kloubů a kostních spojení přímo vstupují. Další možností je cévní zásobení z cév, které přecházejí ze sousedních tkání sloužících pro inzerci. Ve vazech pak běží v řídkém pojivu kolem jednotlivých vláken longitudinálně. Disci, menisci a labra articularia jsou vyživována hlavně prostřednictvím kapilárních pletení synoviálních membrán. Vazivová vrstva na povrchu chrupavky (perichondrium) obsahuje cévy. Nicméně chrupavka je vyživována zejména ze synoviální tekutiny. Uvnitř samotné chrupavky je velmi málo cév. Cévy, které se v chrupavce vyskytují, byly inkudovány při jejím růstu, malá část cév může vnikat do chrupavky aktivně z okolních větví. Klouby jsou bohatě zásobeny krevními cévami, které kolem kloubu vytváří cévní síť, rete articulare. Větvě arterií, jež jdou ke kloubu, zásobují epifýzy stýkajících se kostí, kloubní pouzdro. Větev k samotné synoviální membráně vytváří bohatý periartikulární arteriální plexus. Synoviální membrána má bohaté kapilární zásobení. Synoviální větve přímo proráží fibrózní membránu a zasahují těsně k vnitřnímu povrchu. V přechodové zóně synoviální membrány kolem periferie kloubních chrupavek jsou vytvořeny cirkulární síť drobných cév, circulus articuli vasculosus. Kloubní chrupavka bez perichondria je vyživována difúzí látek ze synoviální tekutiny.

Šlacha je úponová část svalu ke kosti a slouží k přenosu svalové síly. Pevnost šlachu je ovlivněna jejím průřezem. Pohybuje se kolem 6–10 kPa/mm<sup>2</sup>, ale může být až čtyřnásobně vyšší, než je maximální izometrický tah odpovídajícího svalu. Šlachu tvoří silné, hustě paralelně probíhající svazky kolagenních fibril, v menším množství jsou zastoupena elastická vlákna, mezi nimiž jsou buňky stišťeny, a mají tak na příčném průřezu tvar hvězdic (nejčastěji trojčpých). Snopce obklopené vmezeřeným vazivem představují stavební jednotku šlachu. Jsou sdruženy ve snopce vyšších řádů. Ty jsou

spojeny a obklopeny vazivem, tzv. peritenonium internum (endotenonium). Na povrchu šlachy je vytvořen souvislý obal peritenonium externum (epitenonium). V tomto řídkém vazivu prochází nervová vlákna, krevní a lymfatické cévy. Aponeurózy jsou ploché šlachy, které mají snopce rozloženy v překrývajících se a vzájemně se křížících vrstvách, neboť mají v každé vrstvě jiný směr. Cévní zásobení šlach je oproti zásobení svalů poměrně chudé. Sval má vlastní krevní i mízní cévy, část cév souvisí i se svalem a s periostem kosti v místě úponu šlachy. Cévy dlouhých šlach přicházejí též ze šlachových pochev. Obecně cévní zásobení šlach rozdělujeme na extrinsické (paratenonium se šlachovou pochvou) a intrinsické (myotendinózní a osteotendinózní junkce). Myotendinózní junkce je spojení svalových vláken se začáteční a úponovou šlachou svalu. Na přechodu svalu do šlachy se svalová vlákna proplétají s kolagenními vlákny šlachy, která se „zaháčkují na sarkolemě“ svalových vláken. Šlacha se prakticky nezkracuje, může se prodloužit asi o 4 % své délky. Osteotendinózní junkce zajišťuje přes fibro-kartilaginózní komplex spojení šlachy a kosti, peritenonium zde přechází na periost a jeho cévní síť. Cévní zásobení z myotendinózní junkce sahá přibližně až do jedné třetiny délky šlachy, osteotendinózní junkce je více avaskulární, střední část šlachy je vyživována z extrinsických větví. Šlachová pochva (vagina tendinea) je tvořena fibrózní a synoviální vrstvou obdobné stavby jako kloubní pouzdro. Bohatě vaskularizovaná synoviální vrstva se podílí na výživě šlachy a umožňuje klouzání šlachy. Na prstech jsou šlachové synoviální pochvy uzavřeny v osteofibrózních tunelech. Modifikovaná fibrózní vrstva připojená ke kostem vytváří silná ochranná poutka anulárního či kruciformního tvaru. Další ochrannou funkci šlach plní ze svalů přecházející fascie, která vytváří zesílené příčné pruhy, retinacula. V místě, kde šlacha není obalena šlachovou pochvou, vstupují cévy difúzně po celém povrchu. V oblasti, kde šlacha vstupuje do šlachové pochvy, je toto uspořádání zásobení přerušeno a šlacha je vyživována prostřednictvím paratenonia se šlachovou pochvou. Tento vazivový aparát fixuje pozici šlachy k okolním strukturám, zejména kostem. Paratenonium je soubor struktur, mezi něž patří mesotenonium s krátkými úvazy (vincula brevia), dlouhé úvazy (vincula longa) a šlachová pochva. Vyživující větve z kmenových cév odstupují transversálně do vazivového lůžka mesotenonia, v něm se větví do arkád s četnými cévními anastomózami s druhostrannými větvemi. Vincula longa mají dlouhý tenký průběh, který respektuje změnu pozice šlachy při pohybu, často zde vstupuje jen jediná cévní větev. Krevní cévy vstupující do šlachy se rozvětví do husté kapilární sítě, která propojí longitudinální systémy mezi jednotlivými kolagenními svazky. Větší koncentrace krevních cév leží na protilehlé straně mesotenonia, prakticky minimum cév se nachází poblíž vstupního místa vyživující větve.

Sval je tvořen svalovými vlákny, která se spojují ve svalové snopce. Perimysium internum (endomysium) je vazivový obal svalových snopců všech řádů. Perimysium externum (epimysium, fascie) obaluje celý sval, v těchto vazivových obalech běží cévní zásobení, které vytváří bohaté pleteně. Svalový neurovaskulární hilus je místo, kudy do svalu vstupují nervová vlákna spolu s cévami (nervově-cévní stopka). Množství drobných vyživujících cév (rami musculares) z okolních tepen často vstupuje i na jiných místech svalu. Primární svalové tepny jsou rozloženy podél dlouhé osy svalu a z nich odstupují přírodní cévy k epimysiu v pravém nebo šikmém úhlu k primární tepně. Ty prostupují vazivem a ve svalu je vytvořena síť větvících se cév a krevních vlásečnic. Oka síť krevních vlásečnic jsou orientována paralelně ke svalovým vláknům. Množství

krve protékající svalem se mění v klidu a při práci. V pracujícím svalu stoupá průtok až devítinásobně. Krevní zásobení je úměrné metabolické aktivitě svalových vláken. Na 1 mm<sup>2</sup> svalu připadá asi 2000 vlásečnic a při vhodném tréninku se kapilarizace svalů zlepšuje. Hlavní vyživující cévy některých svalů mohou vydávat svalové perforátory, které prostupují do povrchových struktur podkoží a kůže, a vyživují tak příslušný angiosom. Tyto perforující cévy mohou přímo prorážet fascii, aniž by prošly svalem, nebo prochází svalem či septem a poté proráží fascii.

### Literatura

- Čech S, Horký D. Přehled obecné histologie. Brno: Masarykova univerzita; 2011.
- Čihák R, Grim M. Anatomie 2. 3., uprav. dopln. vyd. Praha: Grada Publishing; 2013.
- Chaplin F. The vascular anatomy within normal tendons, divided tendons, free tendon grafts and pedicle tendon grafts in rabbits. A microradioangiographic study. J Bone Joint Surg – Br Vol. 1973;55:369–389.
- Lundborg G, Myrhage R, Rydevik B. The vascularization of human flexor tendons within the digital synovial sheath region – structural and functional aspects. J Hand Surg. 1977;2:417–427.
- Mescher A. Junqueira's basic histology: Text and atlas. 13 ed. McGraw-Hill; 2018.
- Ochiai N, Matsui T, Miyaji N, et al. Vascular anatomy of flexor tendons. I. Vincular system and blood supply of the profundus tendon in the digital sheath. J Hand Surg. 1979;4: 321–330.
- Smith JW. Blood supply of tendons. Am J Surg. 1965;109:272–276.
- Standring S. Gray's anatomy: The anatomical basis of clinical practice. Elsevier Health Sciences; 2015.

## 1.2 Anatomie a fyziologie prokrvení kosti

*Tomáš Kempný*

Klíčové pro odběr lalokových přenosů, a to nejen kostěných, je detailní pochopení jejich cévního zásobení.

V dnešní době je u všech známých volných laloků detailně popsán průběh cévního zásobení, včetně jejich anatomických variant. Jedná se o důležitou a nedílnou součást výběru každého volného laloku.

Cévní prokrvení přichází do kosti z:

1. nutriční cévy (NC),
2. penetrujících periostálních cév (PPC),
3. nepenetrujících periostálních cév (nPPC).

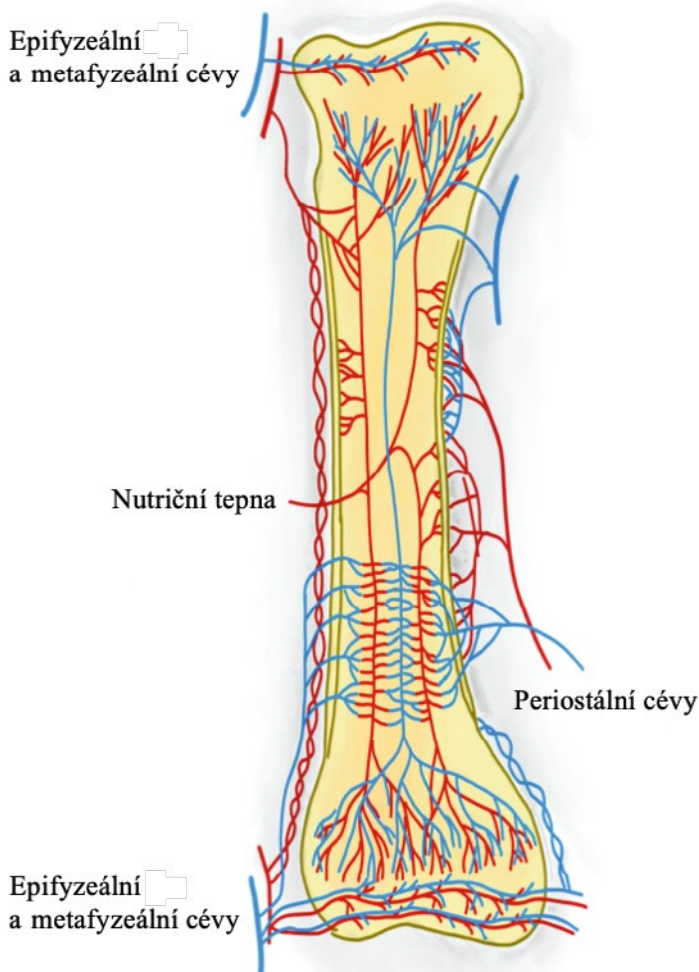
Nutriční céva (NC) je nejdůležitějším zdrojem prokrvení kosti. Před svým průnikem do kosti vydává ascendentní a descendentní periostální větve, stejně tak se po průniku do kosti rozdělí na endostální ascendentní a descendentní větve. Endostálně se dostávají větve až ke spongiózní metafýze, kterou dominantně prokrvují. Jinou situaci v prokrvení můžeme pozorovat u mladistvých se zachovanou epifýzou, která má samo-



statné prokrvení tzv. metafyzární cévou. Tento model prokrvení je patrný především u dlouhých kortikálních kostí, jako je fibula.

Penetrující periostální cévy (PPC) pronikají především do metafýzy kosti. Vyživují většinou spongiózní část kosti. Typickým představitelem takového modelu laloku je mediální kondyl stehenní kosti.

Nepenetrující periostální cévy (nPPC) vyživují především zevní třetinu kortikalis kosti a pocházejí ze svalů obklopujících kost. Jejich význam vzrůstá při poranění endoseální prokrvení např. nitrodřeňovým hřebotáním, a to otevřením tzv. choke cév, které takto zvětší svůj průtok směrem do kosti. Pro úspěšné zvládnutí lalokových plastik je důležité pochopení principu cévního zásobení laloku a lokalizace nutričních cév kosti (obr. 1.1).



**Obr. 1.1** Schéma prokrvení kosti

Příkladem rozdílného řešení stejného kostního defektu může být srovnání stopkovaných laloků z distálního radia (Zaidenberg, Waitayawinyu, Mathoulin, Rizzo) a volného mediálního kondylu stehenní kosti popsaného Sakaiem.

Prokrvení laloku z mediálního kondylu femuru pochází z PPC a obsahuje méně kortikální a více spongiózní kosti. Vyživující cévou laloku je a. genus descendens. Při známém riziku mikrochirurgie je pravděpodobnost zhojení pakloubu pro vyšší podíl spongiózní kosti v rukou zkušeného mikrochirurga větší i rychlejší než u laloku stopkovaného z distálního radia.

Jiným standardním postupem aplikujícím anatomické znalosti prokrvení kostních laloků je využití periostálního prokrvení u volné fibuly při rekonstrukcích, u kterých je třeba osteotomií. Tento princip využijeme v traumatologii při zdvojení fibuly (tzv. double barrel) nebo při rekonstrukcích dolní čelisti, při kterých je zapotřebí provést osteotomií i více (maximálně šest). Zlomením, při zachování periostálního prokrvení skrz a. peronea, můžeme kost tvarovat a ohýbat podle potřeby.

U fibuly je sice maximum prokrvení dáno NC (nutriční cévou), kterou je osteotomiemi nutno přerušit, ale a. peronea zůstává intaktní, a dodává dostatek výživy kostním fragmentům a je využita k mikroanastomózám u volného laloku.

Osteotomiemi tedy změníme endostální typ prokrvení na typ prokrvení pomocí penetrujících nebo nepenetrujících cév, což má ve svém konečném důsledku negativní dopad na rychlost i kvalitu zhojení kosti, ale současně se otevrou tzv. choke cévy, čímž se zvýší průtok krve lalokem.

Pro pochopení funkčnosti volných kostních štěpů je nutno provést důkladnou anatomickou studii všech kostí a zaměřit se na jejich vaskularitu, především však nalézt vstup nutriční cévy do dané kosti.

V tabulce 1.1 je možno porovnat jednotlivé typy laloků a jejich prokrvení.

**Tab. 1.1** Prokrvení jednotlivých laloků a jejich cévy (upraveno podle Sparks D. Vascularised bone transfer: history, blood supply and contemporary problems. *J Plast Reconstr Aesth Surg.* 2016;7:1–29)

Kostní lalok (vyživující tepna)	Typ prokrvení
lopata kosti kyčelní (DCIA)	PPC, nPPC (PP/MP)
lopata kosti kyčelní (SCIA)	nPPC (PP/MP)
lopata kosti kyčelní (LCFA)	nPPC (MP)
mediální kondyl stehenní kosti (DGA)	PPC
fibula, epifýza (AF, ATA)	NC, PPC
fibula (AF)	NC, nPPC (PP/MP)
druhý metatarz (ADP)	NC, nPPC (PP)
spánková, týlní kost (ATS)	nPPC (FP/MP)
žebro, zevní část s m. serratus anterior (ATD)	nPPC (MP)
žebro, zevní část s m. latissimus dorsi (ATD)	nPPC (PP/MP)
lopatka (AA z ATD)	PPC
pažní kost, zevní strana (ACRP)	nPPC (FP/MP)
radius, distální volární část s m. pronator quadratus (AIA)	nPPC (MP)
radius, dorzální metafýza (1,2-IC SRA)	nPPC, PPC