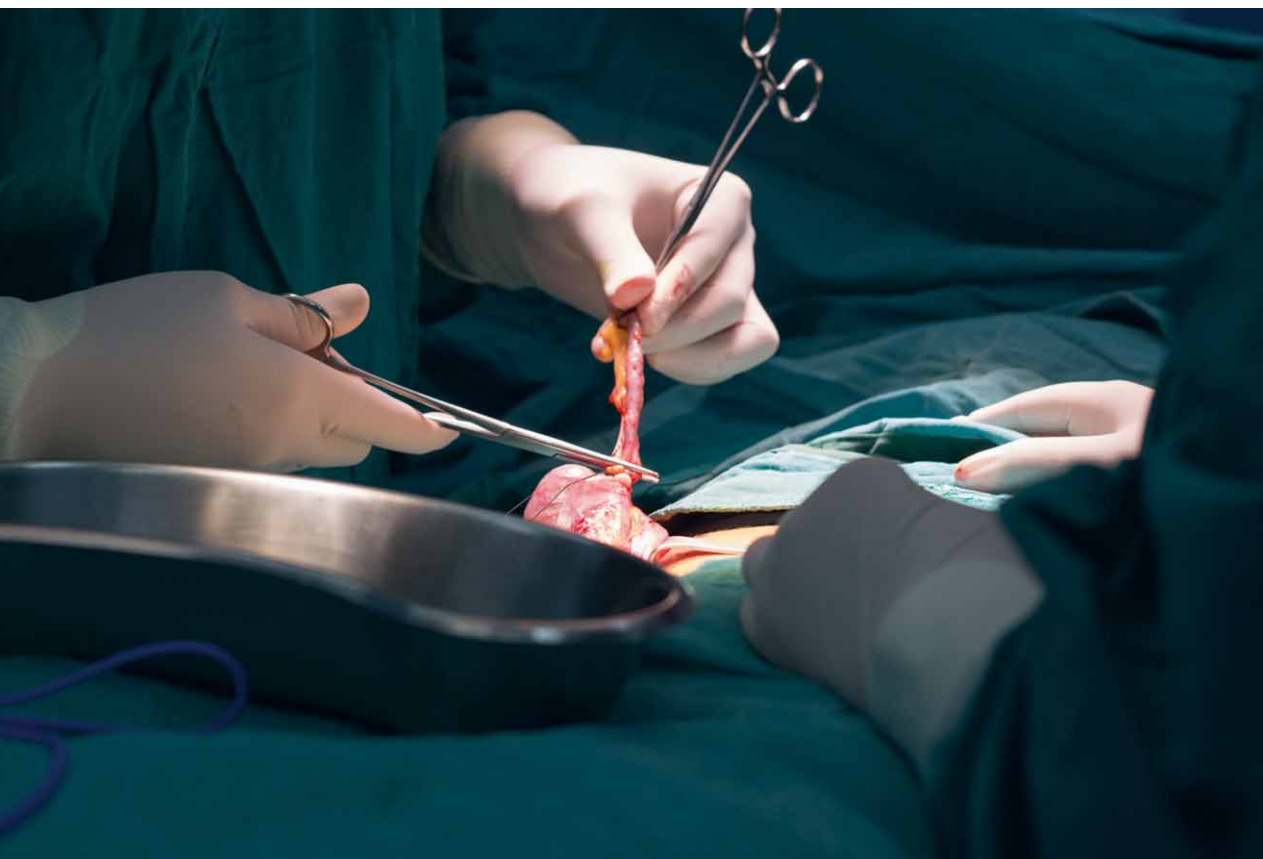


Vítězslav Marek a kolektiv

Akútna apendicitída

včasná diagnostika
a predoperačná rozvaha



PodĎakovanie za podporu, ktorá umožnila vydanie publikácie, patrí spoločnostiam Apollo Group a.s., Beckman-Coulter Slovenská republika s.r.o., EWOPHARMA spol. s r.o., Nadácia Železiarne Podbrezová, PASCOE Slovensko s.r.o. a Združenie pre onkológiu – Onkologický ústav sv. Alžbety, s.r.o.



Vítězslav Marek a kolektiv

Akútna apendicitída

včasná diagnostika
a predoperačná rozvaha

Upozornenie pre čitateľov a používateľov tejto knihy

Všetky práva vyhradené. Žiadna časť tejto tlačenej či elektronickej knihy nesmie byť reprodukováná a šírená v papierovej, elektronickej či inej podobe bez predchádzajúceho písomného súhlasu nakladateľa. Neoprávnené použitie tejto knihy bude trestne stíhané.

MUDr. Vitězslav Marek, PhD., prof. MUDr. Štefan Durdík, PhD.
Klinika onkologickej chirurgie, Onkologický ústav sv. Alžbety, Bratislava

AKÚTNA APENDICITÍDA

včasná diagnostika a predoperačná rozvaha

Recenzie:

Prof. MUDr. Rudolf Hyrdel, CSc.

Prof. MUDr. Mgr. Marian Vidiščák, PhD., FEBPS

© Grada Publishing, a.s., 2021

Cover Photo © depositphotos.com 2021

Vydanie odbornej knihy schválila Vedecká redakcia nakladateľstva Grada Publishing, a.s.

Vydala Grada Slovakia s.r.o.

Moskovská 29, Bratislava

ISBN 978-80-8090-247-6

Vydala Grada Publishing, a.s.

U Průhonu 22, Praha 7

ISBN 978-80-271-3343-7

ako svoju 8244. publikáciu

Zodpovedná redaktorka Mgr. Mira Kováčiková

Sadzba a zalomenie Jan Šístek

Obrázky 8.1, 8.2, 8.13 až 8.16, 8.23, 8.25, 8.30 až 8.32 podľa predlôh autorov prekreslila

Jana Nejtková

Počet strán 120

1. vydanie, Bratislava, Praha 2021

Vytlačila tiskárna TNM PRINT s.r.o., Nové Město

Názvy produktov, firiem a pod., použité v tejto knihe, môžu byť ochrannými známkami alebo registrovanými ochrannými známkami príslušných vlastníkov, čo však nie je zvláštnym spôsobom vyznačené.

Postupy a príklady v knihe, rovnako aj informácie o liekoch, ich formách, dávkovaní a aplikácii sú zostavené s najlepším vedomím autorov. Z ich praktického uplatnenia nevyplývajú pre autorov ani pre nakladateľstvo žiadne právne dôsledky.

ISBN 978-80-271-4530-0 (ePub)

ISBN 978-80-271-4529-4 (pdf)

Obsah

Úvod	8
1 Kazuistiky (Vítězslav Marek)	9
2 Definícia a história (Vítězslav Marek)	20
3 Anatómia a fyziológia (Vítězslav Marek)	22
4 Epidemiológia (Vítězslav Marek)	24
5 Klasifikácia AA (Vítězslav Marek)	26
5.1 Klasifikácia AA podľa operačného nálezu pri laparotómii	26
5.2 Klasifikácia AA podľa operačného nálezu pri laparoskopii	26
5.3 Klasifikácia AA podľa klinického, zobrazovacieho a laparoskopického nálezu	27
6 Etiológia a patofyziológia AA (Vítězslav Marek)	31
7 Histologická klasifikácia a patológia AA (Vítězslav Marek)	34
7.1 Makroskopický patologicko-anatomický obraz AA	34
7.2 Mikroskopický histologický obraz AA	35
7.3 Zásady patologickej diagnostiky AA	37
8 Klinický priebeh a obraz AA (Vítězslav Marek)	40
8.1 Klinická symptomatológia klasickej formy AA	40
8.1.1 Subjektívne príznaky	41
8.1.2 Celkové objektívne príznaky	43
8.1.3 Lokálne objektívne príznaky	44
8.1.4 Palpačné príznaky	46
8.2 Klinická symptomatológia atypických foriem AA	68
8.3 Klinická symptomatológia komplikácií AA	75
8.3.1 Perforácia AA	75
8.3.2 Klinický obraz perforovanej AA	77
8.3.3 Perforovaná AA v dutine brušnej	78
8.3.4 Perforovaná AA v panve	78
8.3.5 Periapendikulárny infiltrát (flegmóna)	79
8.3.6 Periapendikulárny absces	79
8.3.7 Difúzny zápal pobrušnice	79
8.3.8 Pozápalové zrasty	80
8.3.9 Pyleflebitída	80
8.3.10 Sterilita	80
8.3.11 Apendicitída v kýpti appendixu	80

9	Laboratórne vyšetrenie (<i>Vitězslav Marek</i>)	83
10	Zobrazovacie vyšetrenia (<i>Vitězslav Marek</i>)	85
10.1	Rtg natív brucha v stojí	85
10.2	Transabdominálne sonografické vyšetrenie	86
10.3	CT vyšetrenie brucha	88
10.4	MR vyšetrenie brucha	90
10.5	Ako indikovať zobrazovacie vyšetrenia	91
11	Skórovacie systémy (<i>Vitězslav Marek</i>)	93
12	Diagnostická laparoscopia (<i>Vitězslav Marek</i>)	98
13	Diferenciálna diagnostika AA (<i>Vitězslav Marek</i>)	100
13.1	Ochorenia dutiny brušnej	100
13.2	Ochorenia dutiny hrudnej	102
14	AA z pohľadu súdneho znalca (<i>Štefan Durdík</i>)	103
15	Predoperačná rozvaha a manažment (<i>Vitězslav Marek</i>)	106
15.1	Konzervatívny spôsob liečby	106
15.2	Laparotomická a laparoskopická apendektómia	107
16	Perspektívy v diagnostike AA (<i>Vitězslav Marek</i>)	111
	Použité skratky	112
	Register	113
	Súhrn	117
	Summary	119

Motto:

„Viem, že príde deň, keď sa človek trpiaci na neznámu chorobu odovzdá do rúk fyzikov. Tí sa ho nebudú na nič spytovať, odoberú mu krv, určia isté konštanty, navzájom ich vynásobia, všetky údaje prekontrolujú podľa logaritmickej tabuľky a pomocou jedinej tabletky pacienta vyliečia. Ja však, keď ochoriem, zájdem radšej za nejakým starým lekárom. Ten sa na mňa zahľadí, nahmatá pulz, prehmatá brucho, popočíva ma. Potom si zapáli fajku, odkašle si, počúcha sa po brade a usmeje sa na mňa, aby zmiernil moju bolesť. Pravdaže, vedu obdivujem, ale rovnako obdivujem aj múdrosť.“

Antoine de Saint-Exupéry

S láskou venované mojim rodičom.

Vítězslav Marek

Úvod

Vážení čitatelia,

dovoľujeme si vám predstaviť novú publikáciu poskytujúcu najnovšie vedomosti o včasnej diagnostike a predoperačnej rozvahe pri akútnej apendicitíde (AA). Prvotné vyšetrenie pacienta s akútnou bolesťou brucha v chirurgickej ambulancii je zásadné, pretože rozhoduje o jeho ďalšom osude. Akútna apendicitída je najčastejšou náhlou príhodou brušnou. Jej priebeh je neistý, zavádzajúci, veľmi premenlivý a aj napriek mnohým vedeckým pokrokom v objasňovaní jej patofyziológie a diagnostiky stále dokáže prekvapiť a zaskočiť aj skúseného diagnostika. Dôvodom napísania tejto publikácie bol fakt, že v poslednom období prichádzalo do chirurgickej ambulancie viacero mladých žien, ktoré v minulosti prekonali komplikovanú, perforujúcu apendicitídu a v súčasnosti majú problém s otehotnením. Ich smútok a pocit bezradnosti nás inšpiroval k zdôrazneniu významu včasnej diagnostiky a predoperačnej rozvahy pri akútnej apendicitíde.

V jednotlivých kapitolách publikácie analyzujeme vyšetrovacie diagnostické metódy, kladieme dôraz na anamnézu a fyzikálne vyšetrenie brucha u pacienta s podozrením na AA, ktoré v súčasnosti je a v blízkej budúcnosti aj zostane základným kameňom diagnostiky tohto zákeřného ochorenia. Snažíme sa naučiť podstatu jednotlivých klinických príznakov a tým pochopiť diagnostickú logiku pri klinickom vyšetrení. Samotná diagnostika AA patrí do rúk chirurga, je neprípustné vzdať sa tejto úlohy a položiť ju na plecيا rádiológa. Dôkladné fyzikálne vyšetrenie brucha vedie nielen k diagnostike ochorenia, ale aj učí chirurga precíznosti, dôkladnosti a premýšľaniu nad každým diagnosticko-terapeutickým krokom, čo môže následne využiť pri operácii. Vo väčšine prípadov je dôsledný diagnostik aj dôsledným operatárom.

Predoperačná rozvaha vyžaduje popri vedomostiach aj určité množstvo skúseností. Snažili sme sa navrhnúť algoritmus predoperačnej rozvahy a zvažovania liečebnej indikácie. Uvedomujeme si, že výhodou pre mladého eléva v chirurgii je, keď stretne na oddelení staršieho, skúseného kolegu, ktorý ho do tejto problematiky zasväťí.

Publikáciu venujeme študentom medicíny, všeobecným lekárom, pediátrom, chirurgom a iným kolegom, pre ktorých je diagnostika AA bežným denným chlebičkom. Bude našim veľkým potešením, keď im pomôže zdokonaliť diagnostiku tohto ochorenia.

V závere by sme chceli poďakovať za pomoc s obrázkovou a textovou dokumentáciou Ing. Pavlovi Marekovi a Ing. Jane Kučerovej, za recenziu práce prof. MUDr. Rudolfovi Hyrdelovi, PhD. (Univerzita Komenského) a prof. MUDr., Mgr. Marianovi Vidiščákov, PhD., FEBPS (Univerzita Cambridge).

V Bratislave 31. mája 2021

Vítězslav Marek, Štefan Durdík

1 Kazuistiky

Vítězslav Marek

Kazuistika 1

muž, 22 rokov, ženatý, jedno dieťa, sústružník

Pacient sa sťažuje na bolesť brucha, nechutenstvo a nauzeu. Je subfebrilný. Bolesť brucha začala pred 6 hodinami v epigastriu, neskôr sa presunula do pravého hypogastria, k jej zvýrazneniu dôjde pri zakašľaní.

Klinické vyšetrenie

Pacient opatrne prichádza do chirurgickej ambulancie, pravou rukou si pridržiava pravé hypogastrium, výstup na diagnostický stôl mu robí ťažkosti pre výrazné bolesti brucha. Pri palpačnom vyšetrení identifikujeme palpačnú bolestivosť v pravom hypogastriu v oblasti McBurneyovho bodu, s naznačeným peritoneálnym dráždením (*defanse musculaire*). Poklep v oblasti pravého hypogastria je výrazne bolestivý, v ostatnej časti brucha tympanický, peristaltika oslabená, až vymiznutá.

Vyšetrenie *per rectum*: ampula, Douglasov priestor nebolestivý.

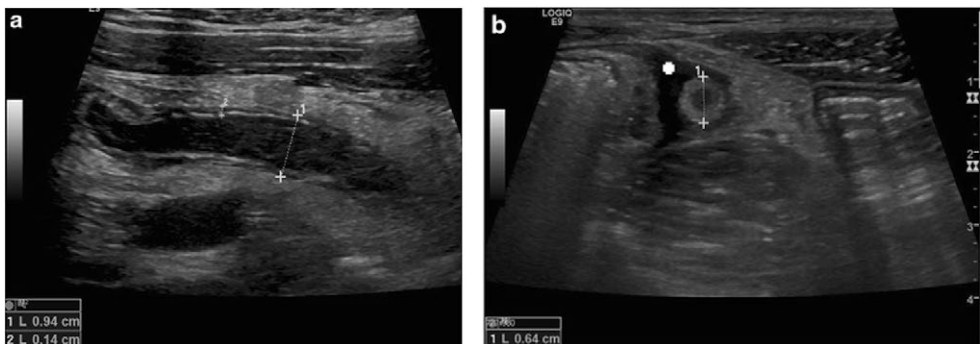
Váha pacienta: 80 kg, výška: 180 cm.

Telesná teplota axilárna: 37,2 °C, srdcová frekvencia: 110/min., tlak krvi: 110/80 mmHg.

Laboratórne výsledky

Hemoglobín: 140 g/l, leukocyty: 13,8 g/l, CRP 50 mg/l, NLR 4,2, prokalcitonín 8 ng/ml, IL-6 14 ng/l.

Biochemické vyšetrenie moču: negatívne.



Obr. 1.1 Pozdĺžny (a) a priečny (b) USG obraz akútnej apendicitídy. Zhrubnutie steny (krížik 2), priemer > 6 mm (krížik 1) a voľná tekutina obklopujúca slepé črevo. (autorka: doc. MUDr. Viera Lehotská, PhD., Rádiologická klinika, Onkologický ústav sv. Alžbety, Bratislava)

Transabdominálne sonografické vyšetrenie

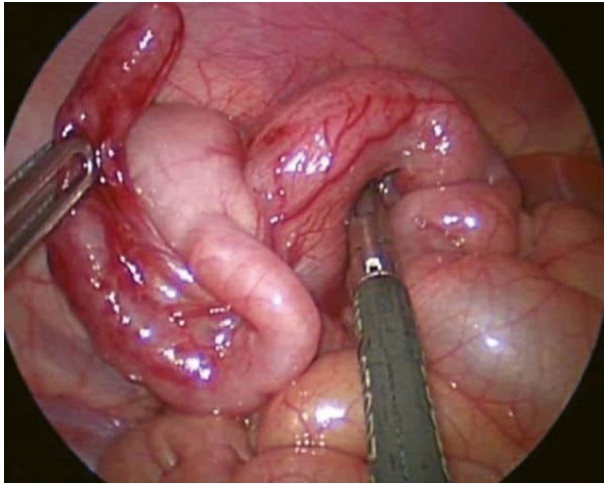
Popisuje priemer apendixu viac ako 6 mm a voľnú tekutinu v okolí slepého čreva.

Diagnóza

apendicitis acuta – indikovaná operačná revízia dutiny brušnej

Manažment

Pacient akútne prijatý na chirurgické oddelenie, zaistená periférna žila, hydratácia pacienta kryštaloidnými infúznymi roztokmi, príjem potravy perorálne vylúčený. Pacient akútne operovaný – laparoskopická apendektómia. Pooperačný priebeh bez komplikácií, ATB nepodávané.



Obr. 1.2 *Appendicitis acuta phlegmonosa* (autor: MUDr. Vitězslav Marek, PhD.)

Histologické vyšetrenie

apendicitis acuta phlegmonosa

Kazuistika 2

žena, 30 rokov, vydatá, dve deti, učiteľka základnej školy

Pacientka sa sťažuje na bolesť brucha, vracanie a febrilný stav. Bolesť brucha začala pred tromi dňami v pravom hypochondriu, k jej zvýrazneniu dôjde pri zakašľaní.

Klinické vyšetrenie

Pacientka vstupuje do chirurgickej ambulancie schvátená, opakovane zvracia, je dehydratovaná. Pri palpačnom vyšetrení identifikujeme palpačnú bolesť v pravom hypochondriu, Murphyho príznak je negatívny. Tapotment pravej lumbálnej oblasti pozitívny.

Pokleповé vyšetrenie brucha negatívne, peristaltika oslabená až vymiznutá. Vyšetrenie *per rectum*: ampula, Douglasov priestor nebolestivý.

Klinické vyšetrenie suponovalo hepatobiliárnu sepsu, eventuálne pyelonefritídu.

Váha pacienta: 78 kg, výška: 173 cm.

Telesná teplota axilárna: 39,2 °C, srdcová frekvencia: 105/min., tlak krvi: 130/80 mmHg.

Laboratórne výsledky

Hemoglobín: 125 g/l, leukocyty: 14,5 g/l, CRP 115 mg/l, NLR 4,8, prokalcitonín 15 ng/ml, IL-6 21 ng/l.

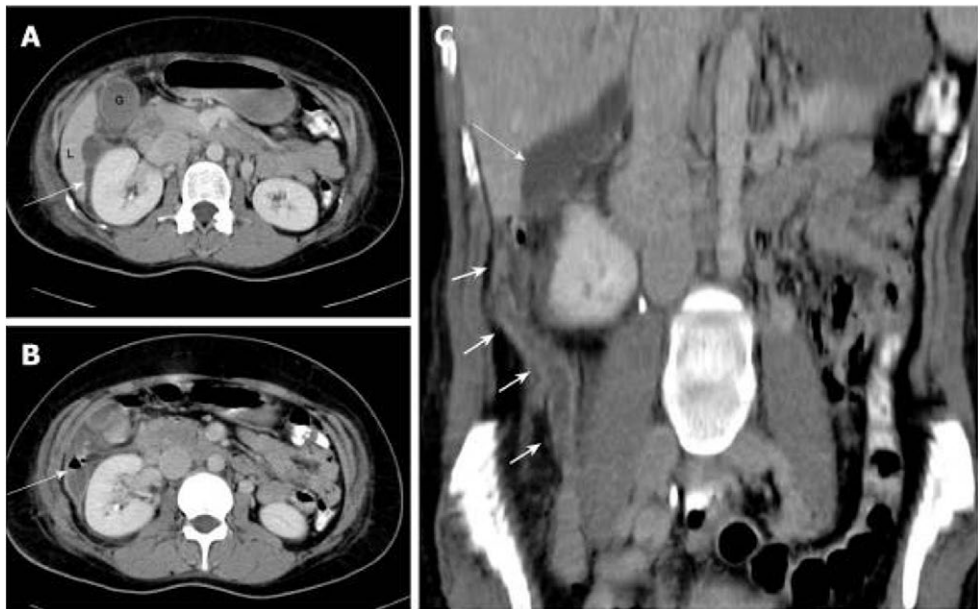
Biochemické vyšetrenie moču: krv +.

Transabdominálne sonografické vyšetrenie brucha

Bez patologického nálezu v oblasti Morrisonovho pouchu a známk zápalu v panve.

CT vyšetrenie brucha a panvy

Popisuje tekutinovú kolekciu v subhepatálnom priestore a dlhý, retrocekálny apendix siahajúci až do predného pravého pararenálneho priestoru.



Obr. 1.3 A – CT vyšetrenie s kontrastom znázorňuje zápalovú tekutinovú kolekciu (šípka) v subhepatálnej oblasti, siahajúcu k lôžku žľzníka, B – hladinka v blízkosti pravej obličky (začínajúci absces), C – koronárna rekonštrukcia zobrazujúca dlhý zhrubnutý a zapálený apendix (krátke šípky) siahajúci do subhepatálnej oblasti, so subhepatálnou tekutinovou kolekciou (šípka). (autorka: doc. MUDr. Viera Lehotská, PhD., Rádiologická klinika, Onkologický ústav sv. Alžbety, Bratislava)

Diagnóza

appendicitis acuta retrocoecalis, subhepatalis – indikovaná operačná revízia dutiny brušnej

Manažment

Pacient akútne prijatý na JIS chirurgického oddelenia, aplikovaný CVK, hydratácia pacienta kryštaloidnými infúznymi roztokmi, príjem potravy perorálne vylúčený, ATB liečba (amoksiklav + efloran i.v.). Pacient akútne operovaný – otvorená apendektómia, laváž a drenáž dutiny brušnej. Pooperačný priebeh bez komplikácií, ATB podávané pooperačne 7 dní.

Histologické vyšetrenie

appendicitis acuta gangrenosa retrocoecalis perforate

Kazuistika 3*dievča, 4 mesiace*

Pacientka privezená do pediatrickej ambulancie so zastretým hlasom, plače, je nepokojná. Opakovane vracala a má hnačku.

Klinické vyšetrenie

Brucho je v niveau hrudníka, palpačne bez brušnej bolesti a ochranného spazmu brušných svalov, peristaltika je prítomná, neúsilná.

Váha pacienta: 6,0 kg, výška: 61 cm.

Telesná teplota axilárna: 39,3 °C, srdcová frekvencia: 145/min., tlak krvi: 105/80 mmHg.

Laboratórne výsledky

Hemoglobín: 135 g/l, leukocyty: 12,0 g/l, CRP 76 mg/l, NLR 4,5, prokalcitonín 20 ng/ml, IL-6 43 ng/l.

Biochemické vyšetrenie moču: negatívne.

Rtg vyšetrenie hrudníka

Bez patologických zmien orgánov hrudnej dutiny.

Transabdominálne sonografické vyšetrenie brucha

Bez jednoznačnej patológie v dutine brušnej.

Diagnóza

pyelonephritis susp.

Manažment

Pacientka akútne prijatá na pediatrické oddelenie, zaistená periférna žila vo frontálnej oblasti hlavy, hydratácia pacienta kryštaloidnými infúznymi roztokmi, antipyretiká. Perorálne podávané tekutiny, ATB: cefalospirín 3. generácie.

24 hodín po prijíme dochádza k zhoršeniu klinického nálezu. Dieťa opakovane zvracia, brucho je distendované. Pri palpačnom vyšetrení nachádzame známky peritoneálneho dráždenia.

Rtg natív brucha

Distendované kľučky tenkého čreva, bez hladiniek.

Kontrolné transabdominálne sonografické vyšetrenie brucha

V pravom hypogastriu prítomná nekompresibilná 8 mm štruktúra, bez tekutinovej kolekcie v jej okolí.

Pacient operovaný: laparoskopická apendektómia.

Pooperačný priebeh nekomplikovaný, ATB pooperačne nepodávané.

Histologické vyšetrenie

appendicitis acuta phlegmonosa

Kazuistika 4

chlapec, 5 rokov

Pacient privezený do pediatrickej ambulancie s kŕčovými bolesťami brucha, opakovaným zvracaním žalúdočného obsahu. Stolica je pravidelná, tuhej konzistencie, hnačka nie je prítomná.

Klinické vyšetrenie

Brucho je mierne nad niveau hrudníka, palpačná bolesť je lokalizovaná periumbilikálne, bez známk peritoneálneho dráždenia, peristaltika je oslabená, počuteľná.

Váha pacienta: 23 kg, výška: 110 cm.

Telesná teplota axilárna: 38,3 °C, srdcová frekvencia: 142/min., tlak krvi: 85/50 mmHg.

Laboratórne výsledky

Hemoglobín: 125 g/l, leukocyty: 17,3 g/l, CRP 71,6 mg/l, NLR 4,2, prokalcitonín 22 ng/ml, IL-6 35 ng/l.

Biochemické vyšetrenie moču: negatívne.

Transabdominálne sonografické vyšetrenie brucha

Bez jednoznačnej patológie v dutine brušnej.

Diagnóza

gastroenteritis acuta susp.

Manažment

Pacient akútne prijatý na pediatrické oddelenie. Zaistená periférna žila, hydratácia pacienta kryštaloidnými infúznymi roztokmi, antipyretiká. Perorálne podávané tekutiny, ATB: cefalosporín 3. generácie.

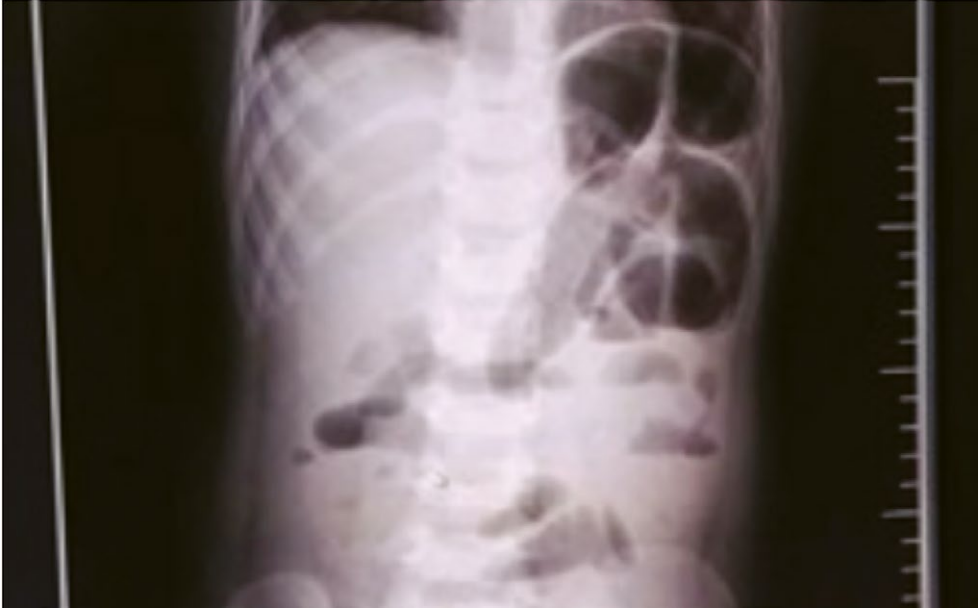Dvanásť hodín po prijíme pretrváva bolestivosť brucha. Dochádza k distenzii brucha a obstipácii. Pri palpačnom vyšetrení nenachádzame známky peritoneálneho dráždenia.

Kontrolné transabdominálne sonografické vyšetrenie brucha

V pravom hypogastriu prítomný pruhovitý útvar dlhý 25,6 mm, široký 9,4 mm.

Rtg natív brucha v stoji

Popisuje hydroaerické útvary v pravom hypogastriu.



Obr. 1.4 Rtg natív brucha v stoji: hydroaerické útvary v pravom hypogastriu (autor: prof. MUDr. Štefan Durdík, PhD.)

Na základe zobrazovacích vyšetrení vyslovené podozrenie na akútnu apendicitídu. Indikovaná bezprostredná operácia – laparoskopická apendektómia.

Pooperačný priebeh nekomplikovaný, ATB pooperačne nepodávané.

Histologické vyšetrenie

appendicitis acuta phlegmonosa

Kazuistika 5

žena, 64 rokov, vydatá, dve deti, dôchodkyňa

Pacientka prichádza do chirurgickej ambulancie s hmatateľnou tumoróznou rezistenciou v pravom hypogastriu, ktorá sa vytvorila pred 2 mesiacmi pri dvíhaní matraca.

V priebehu posledných 2 týždňov sa rezistencia zväčšila a začala byť citlivá na pohmat a pri zakašľaní. Nezvracala, bez známkov nauzey. Stolica je pravidelná. Pred štyridsiatimi tromi rokmi rodila sekciou.

Klinické vyšetrenie

Pacientka prichádza do chirurgickej ambulancie pokojne, na bolesť brucha pri pohybe sa nesťažuje. V oblasti pravého hypogastria je viditeľné začervenanie a zateplenie kože. Pri palpačnom vyšetrení brucha nachádzame tumoróznú rezistenciu s miernou bolesťou v pravom hypogastriu, bez príznakov peritoneálneho dráždenia. Poklep je v pravom hypogastriu bolestivý, v ostatnej časti brucha tympanický. Pri auskultácii zaznamenaná oslabená až vymiznutá peristaltika. Vyšetrenie *per rectum*: ampula, Douglasov priestor nebolestivý.

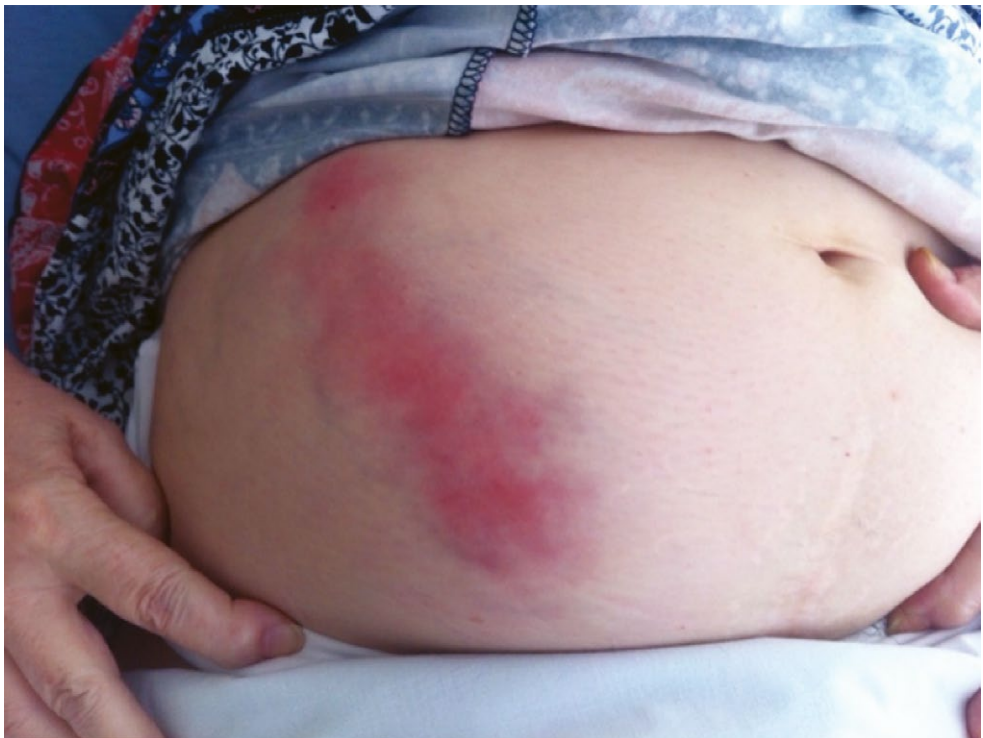Váha pacienta: 98 kg, výška: 172 cm.

Telesná teplota axilárna: 37,4 °C, srdcová frekvencia: 111/min., tlak krvi: 105/80 mmHg.

Laboratórne výsledky

Hemoglobín: 138 g/l, leukocyty: 13,0 g/l, CRP 167,3 mg/l, NLR 4,8, prokalcitonín 35 ng/ml, IL-6 87 ng/l.

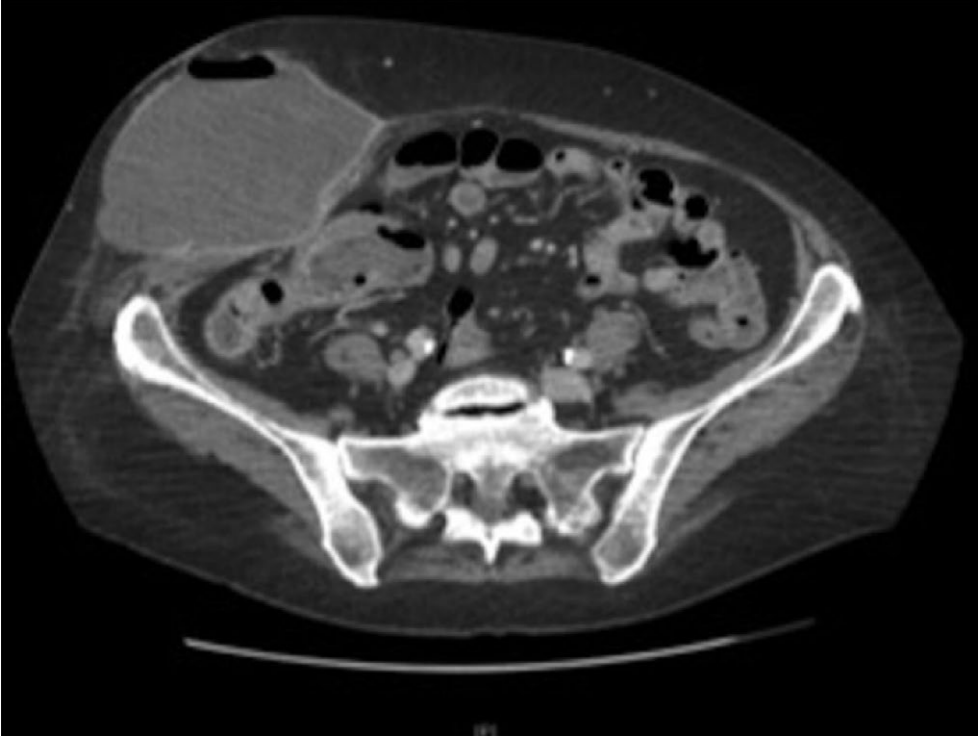
Biochemické vyšetrenie moču: negatívne.



Obr. 1.5 Brucho pacientky (1)

CT vyšetrenie brucha a panvy

V pravom hypogastriu je prítomný absces rozmerov 140 × 70 mm lokalizovaný v podkoží. V lokalite appendixu prítomné zápalové zmeny komunikujúce s abscesom enterofasciálnou fistulou.



Obr. 1.6 Axiálne CT brucha zobrazujúce fistuláciu a subkutánnny absces (1)

Diagnóza

abscessus abdominis reg hypogastrici l.dx subcutaneus
 appendicitis acuta perforativa
 fistula enterofascialis

Manažment

Pacientka akútne prijatá na JIS chirurgického oddelenia, aplikovaný CVK, hydratácia pacientky kryštaloidnými infúznymi roztokmi, príjem perorálne vylúčený. Predoperačná ATB liečba (amoksiklav + efloran i.v.).

Pacientka bezprostredne operovaná – evakuácia abscesového ložiska, aplikovaný vacuum sealing. Pooperačný priebeh bez komplikácií, ATB podávané pooperačne 7 dní.

Na desiaty deň sa v rane objavil tenkočrevný obsah – supponovaná enterokutánnna fistula.

Kontrolné CT vyšetrenie brucha a panvy

Verifikovaná veľkoobjemová enterokutánnna fistula.

Pacientka opätovne operovaná – revízia dutiny brušnej, brušná laváž, hemikolektomia l. dx. Pooperačný priebeh nekomplikovaný, ATB podávané pooperačne 7 dní.

Histologické vyšetrenie

appendicitis acuta gangrenosa perforata, fistula enterocutanea

Kazuistika 6

žena, 27 rokov, vydatá, dve deti, záhradná architektka

Pacientka vyšetrená v gynekologickej ambulancii v 8. týždni tehotenstva. Sťažuje sa na 4 dni trvajúcu, difúznu bolesť brucha a hnačku (viac ako 15-krát denne). Opakovane vracia žalúdočný obsah.

Klinické vyšetrenie

Pacientka trpí ťažkým stupňom dehydratácie.

Pri palpačnom vyšetrení nachádzame difúznu bolesť brucha s naznačeným peritoneálnym dráždením. V pravom hypogastriu je prítomná lokalizovaná tumorózna rezistencia. Poklep je difúzne bolestivý, peristaltika prítomná, neúsilná.

Vyšetrenie *per rectum*: ampula, Douglasov priestor nebolestivý.

Váha pacienta: 75 kg, výška: 163 cm.

Telesná teplota axilárna: 38,4 °C, srdcová frekvencia: 123/min., tlak krvi: 100/80 mmHg.

Laboratórne výsledky

Hemoglobín: 125 g/l, leukocyty: 14,5 g/l, CRP 120,3 mg/l, NLR 4,0, prokalcitonín 30 ng/ml, IL-6 50 ng/l.

Biochemické vyšetrenie moču: negat.

Diagnóza

gastroenteritis susp.

Manažment

Pacientka akútne prijatá na JIS gynekologického oddelenia. Aplikovaný CVK, hydratácia pacientky kryštaloidnými infúznymi roztokmi, príjem perorálne vylúčený. Parenterálna ATB liečba (amoksiklav i.v.), antipyretiká.

Na štvrtý deň hospitalizácie došlo k zhoršeniu klinického a laboratórneho nálezu. Nastúpili pilovité febrílie do 38,5 °C.

Transabdominálne sonografické vyšetrenie brucha

V pravom hypogastriu prítomná cystická formácia so zápalovým plastrómom a voľnou tekutinou v Douglasovom priestore.

Napriek ATB liečbe nedošlo k zlepšeniu zdravotného stavu pacientky. Konzultovaný chirurg pôvodne odporučal laparoskopickú revíziu dutiny brušnej. Pre závažné zhoršenie zdravotného stavu pacientky a prítomný rozsiahly plastróm v dutine brušnej bola chirurgická intervencia zamietnutá. Pacientke boli aplikované efektívnejšie, teratogénne ATB.

Po konzultácii s pacientkou, reflektujúc vysoké riziko poškodenia plodu ATB liečbou bolo indikované prerušenie tehotenstva.

Následný priebeh liečby bol bez komplikácií. Došlo k postupnej sanácii zápalového ložiska v dutine brušnej a eliminácii sepsy.

Po 6 týždňoch pacientka absolvovala otvorenú intervalovú apendektómiu.

Histologické vyšetrenie

appendicitis gangrenosa s fibróznou premenou

Kazuistika 7

muž, 83 rokov, vdovec, dve deti, dôchodca

Pacient 20 dní hospitalizovaný na internom oddelení pre nauzeu, meteorizmus, bolesť brucha, ischemickú chorobu srdca s chronickou fibriláciou predsiení. Kolonoskopické a irigografické vyšetrenie nebolo zrealizované z technických príčin.

Transabdominálne sonografické vyšetrenie brucha popisuje tumorózne ložisko v malej panve. Pre náhle zhoršenie stavu pod obrazom difúznej peritonitídy bol pacient preložený na JIS chirurgického oddelenia.

Klinické vyšetrenie

Pacient leží v antalgickej polohe (šetrí si brucho), chôdza nie je možná. Brucho je nad niveau, dominuje kostálne dýchanie. Pri palpačnom vyšetrení nachádzame difúznu bolesť brucha so znakmi peritoneálneho dráždenia. Peristaltika nie je počuteľná, poklep je tympanický, bolestivý. *Per rectum*: ampula, Douglasov priestor je bolestivý.

Váha pacienta: 81 kg, výška: 172 cm.

Telesná teplota axilárna: 38,0 °C, srdcová frekvencia: 140/min. nepravidelná, tlak krvi: 90/80 mmHg.

Laboratórne výsledky

Hemoglobín: 115 g/l, leukocyty: 21,2 g/l, CRP 130,4 mg/l, NLR 5,3, prokalcitonín 78 ng/ml, IL-6 89 ng/l.

Biochemické vyšetrenie moču: negatívne.

Rtg natív brucha v ľahu

Meteorizmus tenkého a hrubého čreva.

Kontrolné transabdominálne sonografické vyšetrenie brucha

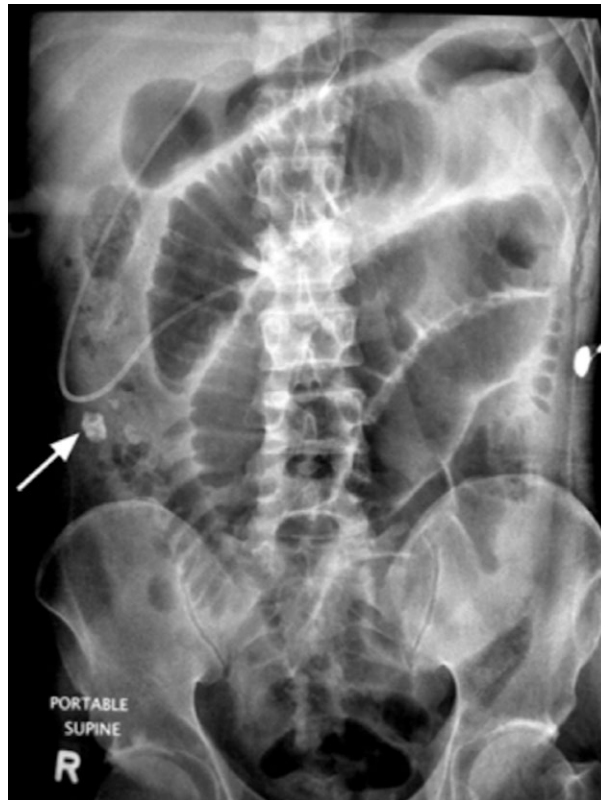
V malej panve prítomné zápalové tumorózne ložisko (plastróm).

Diagnóza

peritonitis diffusa

appendicitis acuta perforativa susp.

plastroma pelvis



Obr. 1.7 Rtg brucha: apendikolit (šípka) v pravom dolnom kvadrante s dilatáciou čreva (autor: MUDr. Vítězslav Marek, PhD.)

Manažment

Pacient akútne prijatý na JIS chirurgického oddelenia, aplikovaný CVK, hydratácia pacienta kryštaloidnými infúznymi roztokmi, príjem perorálne vylúčený. Predoperačná ATB liečba (amoksiklav + efloran i.v.). Pacient po bezprostrednej príprave operovaný. Pri operácii nachádzame difúziu purulentnú peritonitídu, v pravom hypogastriu prítomný plastróm. Appendix neidentifikovateľný. Zrealizovaná dôkladná toaleta a drenáž dutiny brušnej. Pooperačne pokračuje intenzívna starostlivosť a liečba: ATB (cefoperazón + ornidazol), podpora diurézy, podpora krvného obehu infúziami, nootropikami a kardiotonikami. Napriek plnohodnotnej intenzívnej liečbe pacient exitoval na druhý deň po operácii.

Pitevný nález

appendicitis gangrenosa subacuta perforativa, peritonitis diffusa purulenta

Literatúra

1. Beaumont A, Miller R, Guy R. Atypical presentation of appendicitis. BMJ Case Rep 2016; doi: 10.1136/bcr-2016-217293