

 GRADA

REKONSTRUKCE PRSU PO MASTEKTOMII

Luboš Dražan
Jan Měšťák

Upozornění pro čtenáře a uživatele této knihy

Všechna práva vyhrazena. Žádná část této tištěné či elektronické knihy nesmí být reprodukována a šířena v papírové, elektronické či jiné podobě bez předchozího písemného souhlasu nakladatele. Neoprávněné užití této knihy bude **trestně stíháno**.

Používání elektronické verze knihy je umožněno jen osobě, která ji legálně nabyla a jen pro její osobní a vnitřní potřeby v rozsahu stanoveném autorským zákonem. Elektronická kniha je datový soubor, který lze užívat pouze v takové formě, v jaké jej lze stáhnout s portálu. Jakékoliv neoprávněné užití elektronické knihy nebo její části, spočívající např. v kopírování, úpravách, prodeji, pronajímání, půjčování, sdělování veřejnosti nebo jakémkoliv druhu obchodování nebo neobchodního šíření je zakázáno! Zejména je zakázána jakákoliv konverze datového souboru nebo extrakce části nebo celého textu, umístování textu na servery, ze kterých je možno tento soubor dále stahovat, přitom není rozhodující, kdo takovéto sdílení umožnil. Je zakázáno sdělování údajů o uživatelském účtu jiným osobám, zasahování do technických prostředků, které chrání elektronickou knihu, případně omezují rozsah jejího užití. Uživatel také není oprávněn jakkoliv testovat, zkoušet či obcházet technické zabezpečení elektronické knihy.





Copyright © Grada Publishing, a.s.

REKONSTRUKCE PRSU PO MASTEKTOMII

Autoři:

MUDr. Luboš Dražan, Ph.D., Klinika plastické a estetické chirurgie FN u sv. Anny, Brno
Doc. MUDr. Jan Měšťák, CSc., Klinika plastické chirurgie 1. LF UK a FN Bulovka, Praha

Recenzenti:

Doc. MUDr. Jan Válka, CSc.
MUDr. Jiří Gatěk, Ph.D.
MUDr. Jana Prausová

© Grada Publishing, a.s., 2006

Fotografie dodali autoři.

Fotografie zhotovili Milan Kočvara, Antonín Krč, Jindřich Makovička.

Perokresby: MUDr. Tomáš Doležal

Cover Design © Grada Publishing, a.s., 2006

Vydala Grada Publishing, a.s.

U Průhonu 22, Praha 7

jako svou 2657. publikaci

Odpovědný redaktor Mgr. Luděk Neužil

Sazba a zlom Václav Juda

Počet stran 168

1. vydání, Praha 2006

Vytiskla tiskárna PBtisk, s.r.o.,

Prokopská 8, Příbram VI

Publikaci doporučuje časopis Postgraduální medicína.



Názvy produktů, firem apod. použité v knize mohou být ochrannými známkami nebo registrovanými ochrannými známkami příslušných vlastníků, což není zvláštním způsobem vyznačeno.

Postupy a příklady v této knize, rovněž tak informace o lécích, jejich formách, dávkování a aplikaci jsou sestaveny s nejlepším vědomím autorů. Z jejich praktického uplatnění ale nevyplývají pro autory ani pro nakladatelství žádné právní důsledky.

Všechna práva vyhrazena. Tato kniha ani její část nesmějí být žádným způsobem reprodukovány, ukládány či rozšiřovány bez písemného souhlasu nakladatelství.

ISBN 80-247-1123-0 (tištěná verze)

ISBN 978-80-247-7764-1 (elektronická verze ve formátu PDF)

© Grada Publishing, a.s. 2012

MUDr. Luboš Dražan, PhD.

nar. 1956



Absolvoval lékařskou fakultu Univerzity Jana Evangelisty Purkyně v Brně v roce 1981. Po atestaci z všeobecné chirurgie získal erudici plastického chirurga na Klinice plastické chirurgie Fakultní nemocnice u sv. Anny především pod vedením prof. Bařinky.

Zásadní vliv na profesionální orientaci autora měl jeho studijní pobyt v USA v letech 1991–1994. Po ukončení programu Fellowship v oblasti chirurgie ruky a mikrochirurgie v Louisville, Kentucky, studoval jako žák prof. Hartrampa z Atlanty moderní koncepci rekonstrukce prsů po mastektomii přenosem živé tkáně z břicha. Od návratu z USA se věnuje převážně této problematice a stává se u nás jedním z předních odborníků na rekonstrukce prsů u onkologických pacientek.

Dalšími profesními zájmy jsou chirurgie ruky, mikrochirurgické rekonstrukce u diabetických nohou a estetická chirurgie.

V letech 1995–2002 byl sekretářem Společnosti plastické chirurgie JEP a od roku 1998 je národním delegátem pro Mezinárodní společnost plastické a rekonstrukční chirurgie IPRAS.

V současné době pracuje na Klinice plastické a estetické chirurgie Fakultní nemocnice u sv. Anny a je asistentem na lékařské fakultě Masarykovy univerzity v Brně.

Doc. MUDr. Jan Měšťák, CSc.

nar. 1944



Po absolutoriu na Lékařské fakultě Univerzity Karlovy v Praze působil nejprve na chirurgickém oddělení nemocnice v Mostě, v letech 1974–1997 pak na Klinice plastické chirurgie 3. LF UK a FN Královské Vinohrady, kde také v roce 1989 habilitoval.

Kromě všeobecné plastické chirurgie byla jeho vědeckovýzkumná činnost zaměřena především na problematiku obličejových rozštěpů. Byl hlavním řešitelem nebo spoluřešitelem tří výzkumných úkolů rezortního plánu MZd ČR, publikoval na 80 prací v našich i mezinárodních časopisech a podílel se na učebních textech pro posluchače lékařských fakult a na monografiích o problematice plastické a estetické chirurgie.

Po mnoho let byl tajemníkem Hlavní problémové komise plastické chirurgie MZd ČR pro vědu a výzkum. Od roku 1976 je členem výboru Společnosti plastické chirurgie JEP, je rovněž členem Mezinárodní společnosti plastické a rekonstrukční chirurgie IPRAS a mnoha dalších společností. Je členem pracovní skupiny Vědecké rady Ministerstva zdravotnictví ČR, členem akreditační komise pro plastickou chirurgii a členem zkušební komise pro atestační zkoušky v oboru plastické chirurgie.

Absolvoval dlouhodobé studijní pobyty a stáže v několika evropských zemích, v USA, Brazílii a Argentině.

Nyní je přednostou Kliniky plastické chirurgie 1. LF UK a FN Bulovka v Praze, vedoucím Centra komplexní chirurgické péče o ženy s onemocněním prsu téže nemocnice, vedoucím Subkatedry plastické chirurgie IPVZ v Praze a vedoucím lékařem soukromé kliniky Esthé. Kromě mnoha jiných funkcí byl i předsedou představenstva Ústavu lékařské kosmetiky v Praze, nejstaršího zdravotnického zařízení estetické medicíny u nás. Je nositelem pamětní medaile za zásluhy a rozvoj plastické chirurgie na Slovensku a držitelem patentu za vynález v oboru plastické chirurgie.

Poděkování

Na psaní těchto závěrečných řádků jsem se těšil po dobu tří let práce na této knize. Od úvodu až po zpracování literatury jsem pociťoval vděk ke všem, kteří přispívali, radili, opravovali anebo jen slovem podporovali s cílem přiblížit dokončení díla.

Protože jsem na knize pracoval hlavně doma, patří díky především mé manželce Miladě, a to za trpělivost, podporu a opakované čtení nových textů a jejich připomínkování.

Za příspěvek o genetice nádorů prsu v sedmé kapitole vyjadřuji díky prim. dr. L. Foretové z Masarykova onkologického ústavu v Brně a za fotografickou dokumentaci a její zpracování děkuji panu M. Kočvarovi, fotografovi Kliniky plastické a estetické chirurgie FN u sv. Anny v Brně.

Dík patří všem třem recenzentům, tj. MUDr. Janě Prausové, primářce radioterapeuticko-onkologického oddělení FN v Motole, doc. MUDr. Janu Válkovi, CSc. z Úrazové nemocnice v Brně a MUDr. Jiřímu Gatěkovi, Ph.D., primáři chirurgického oddělení nemocnice Atlas ve Zlíně, nejen za odbornou korekci textu, ale též za nové poznatky, kterými knihu obohatili.

Svůj vděk bych chtěl také vyjádřit prof. MUDr. Jiřímu Veselému, CSc., přednostovi kliniky, všem kolegyním a kolegům, sestřičkám a ostatním zaměstnancům Kliniky plastické a estetické chirurgie na Berkově ulici v Brně za týmovou, vysoce specializovanou a dlouholetou péči o pacientky vyžadující některý z rekonstrukčních výkonů.

V neposlední řadě bych chtěl vzpomenout ty, kteří se největší měrou zasloužili o mé vzdělávání, především prof. MUDr. L. Bařinku, DrSc., který mne přivedl do oboru plastické chirurgie a stal se mým životním učitelem. Dr. P. W. Blackovi a C. R. Hartrampfovi z Atlanty vděčím za postgraduální specializaci v oblasti rekonstrukční chirurgie prsu.

Děkuji též paní PhDr. Monice Pokorné a panu Mgr. Neužilovi z nakladatelství GRADA za příjemnou spolupráci a trpělivost s opakovaně odkládanými termíny dokončení jednotlivých kroků při vydávání knihy.

Konečně můj dík patří i mým dětem, Sylvii a Svenovi, za výuku a pomoc při práci s počítačem.

Luboš Dražan

Je mojí milou povinností poděkovat všem, kdo pomohli svými radami a zkušenostmi uskutečnit a dokončit předkládanou publikaci

Především děkuji své manželce Soně z chirurgické kliniky 2. LF UK ve FN v Motole za cenné připomínky a rady k textům z pohledu chirurga-mamologa.

Dále děkuji MUDr. T. Doležalovi za vytvoření kreslených schémat a obrázků a A. Krčovi a J. Makovičkovi za zhotovení fotografií. Děkuji také PhDr. I. Svobodové a S. Barešové z edičního oddělení IPVZ v Praze za přípravu a korektury textu a mému synovi Ondřejovi za pomoc při vyhledávání nejnovějších literárních údajů k dané problematice. Jsem také zavázán ing. L. Svobodovi z kliniky Esthé za nezištnou pomoc při počítačovém zpracování fotografické dokumentace.

V neposlední řadě děkuji i mým vzácným učitelům, prof. MUDr. M. Fárovi, DrSc., z Kliniky plastické chirurgie 3. LF UK na Královských Vinohradech a MUDr. M. Krtičkovi, emeritnímu primáři chirurgického oddělení v Mostě, kterým nejvíce vděčím za odborné vedení v mé vědecko-výzkumné činnosti a klinické praxi.

Jan Měšťák

Obsah

	Předmluva	9	7.4	Jak probíhá genetické testování	39
1	Úvod	11	7.5	Doporučená péče o ženy-nosičky mutace v genu BRCA1 nebo BRCA2.....	40
2	Vnímání ženského prsu v historii	13	7.5.1	Primární prevence	40
3	Chirurgie prsu z pohledu historie	15	7.5.2	Sekundární prevence.....	40
4	Vývoj a anatomie ženského prsu	17	7.6	Hormonální antikoncepce	40
4.1	Vývoj prsu.....	17	7.7	Tamoxifen v prevenci nádorů prsu	41
4.2	Anatomie prsu.....	17	7.8	Hormonální substituční terapie	42
5	Nemoci ženského prsu	19	7.9	Význam genetického testování	42
5.1	Hyperplastické změny.....	19	8	Historie rekonstrukčních postupů	43
5.2	Nádory	20	9	Volba rekonstrukce implantáty nebo laloky	47
5.2.1	Mezenchymové nádory	20	9.1	Rekonstrukce implantáty	47
5.2.2	Smíšené nádory	20	9.2	Rekonstrukce živou tkání.....	48
5.2.3	Karcinomy in situ.....	20	9.3	Rekonstrukce kombinací implantátů a místního laloku.....	48
5.2.4	Invazivní karcinomy	21	10	Časování rekonstrukce	51
5.2.5	Speciální typy karcinomu prsu	22	11	Onkologická rizika rekonstrukce	53
5.2.6	Souhrn.....	22	12	Spolupráce všeobecného a plastického chirurga	55
6	Karcinom ženského prsu	23	SPECIÁLNÍ ČÁST		
6.1	Statistické údaje a rizikové faktory.....	23	13	Rekonstrukce implantáty	59
6.2	Symptomatologie nádorů prsu	25	14	Rekonstrukce implantáty a místními laloky	63
6.3	Diagnostika karcinomu prsu	25	14.1	Torakoepigastrický lalok.....	63
6.4	TNM klasifikace a prognostické faktory	28	14.2	Kontralaterální epigastrický lalok (epigastric rectus abdominis musculocutaneous flap – ERAM flap).....	63
6.5	Chirurgická terapie karcinomu prsu.....	29	14.3	Laterální torakodorzální lalok.....	63
6.5.1	Mastektomie.....	32	14.4	Posuvný břišní lalok (abdominal advancement flap)	70
6.5.2	Konzervativní (záchovné) operace	35	14.5	Svalový lalok překlopený (turn-over flap)...	70
6.6	Radioterapie a systémová terapie karcinomu prsu	36	15	Rekonstrukce lalokem latissimus dorsi	75
7	Dědičná dispozice ke karcinomu prsu	37			
7.1	Základní princip dědičné dispozice ke karcinomu prsu.....	37			
7.2	Rizika onemocnění u žen s mutací v genu BRCA1 nebo BRCA2	37			
7.3	Indikace k testování	38			

15.1	Autologní rekonstrukce muskulokutánním lalokem latissimus dorsi.....	76	19	Profylaktická mastektomie s rekonstrukcí	119
15.2	Rekonstrukce muskulokutánním lalokem latissimus dorsi v kombinaci s implantátem...	77	19.1	Rizikové faktory a indikace k profylaktické mastektomii	120
16	Rekonstrukce prsu břišními laloky	81	19.2	Efektivita profylaktické mastektomie	121
16.1	Anatomie přední stěny břišní	81	19.3	Časování a způsob rekonstrukce u profylaktické mastektomie.....	123
16.2	Břišní laloky podle cévního zásobení	83	19.4	Rekonstrukce po profylaktické mastektomii implantáty	126
16.3	Rekonstrukce stopkovaným TRAM lalokem	84	19.5	Rekonstrukce prsu po profylaktické mastektomii implantáty a místními laloky...	129
16.3.1	Volba typu stopkovaného TRAM laloku	85	19.6	Rekonstrukce prsu po profylaktické mastektomii břišními laloky	129
16.3.2	Chirurgická preparace stopkovaného TRAM laloku.....	87	20	Rekonstrukce areolomamilárního komplexu	139
16.3.3	Chirurgická preparace dvojité stopkovaného břišního laloku (double pedicle TRAM).....	90	20.1	Anatomie areolomamilárního komplexu	139
16.3.4	Měření prokrvení stopkovaného TRAM laloku.....	91	20.2	Časování rekonstrukce bradavky	139
16.4	Rekonstrukce volným TRAM lalokem.....	92	20.3	Umístění bradavky	140
16.4.1	Chirurgická preparace volného TRAM laloku.....	93	20.4	Rekonstrukce bradavky.....	140
16.5	Rekonstrukce DIEP lalokem.....	96	20.4.1	Rekonstrukce bradavky otočeným lalokem (wrap around flap).....	140
16.5.1	Chirurgická preparace DIEP laloku .	98	20.4.2	Rekonstrukce bradavky modifikovanou metodou hvězdicového laloku (star flap).....	143
16.6	Tvarování TRAM a DIEP laloků na hrudníku	99	20.5	Rekonstrukce dvorce.....	143
16.7	Přídavné operace ke korekci tvaru a velikosti prsu rekonstruovaného břišním lalokem.....	100	21	Komplikace rekonstrukcí	147
16.7.1	Zmenšení rekonstruovaného prsu	100	21.1	Komplikace u rekonstrukcí implantáty a expandéry	148
16.7.2	Zvětšení rekonstruovaného prsu	100	21.2	Komplikace u rekonstrukcí místními laloky s implantáty	149
16.7.3	Vertikální posun rekonstruovaného prsu	101	21.3	Komplikace u rekonstrukcí laloky z břicha .	150
17	Přídavné operace ke korekci velikosti a tvaru prsu na opačné straně	103	21.3.1	Řešení ischemických komplikací břišních laloků	150
17.1	Periareolární mastopexie.....	105	21.4	Komplikace rekonstrukce areolomamilárního komplexu	152
17.2	Redukce a modelace s výslednou vertikální jizvou	105	22	Pooperační péče a rekonvalescence	153
17.3	Redukce a modelace s výslednou jizvou tvaru převráceného písmene T	105	22.1	Pooperační péče a rekonvalescence u pacientek s rekonstrukcí implantáty (expandéry)	153
17.3.1	Redukce a modelace s centrální dolní stopkou	106	22.2	Pooperační péče a rekonvalescence u pacientek s rekonstrukcí břišními laloky	153
17.3.2	Redukce a modelace s horní laterální stopkou	106	23	Pooperační onkologické sledování pacientky s rekonstruovaným prsem	155
18	Rekonstrukce prsu po partiálních výkonech	109	Literatura	157	
18.1	Rekonstrukce prsu po partiálních výkonech redukčně modelačními operacemi	110	Rejstřík	163	
18.2	Rekonstrukce prsu po partiálních výkonech laloky	114			
18.3	Rekonstrukce prsu po partiálních výkonech místními laloky v kombinaci s implantáty...	116			
18.4	Rekonstrukce prsu po partiálních výkonech s využitím implantátů.....	116			

Předmluva

Chirurgická léčba karcinomu prsu byla po celá desetiletí spojena s odstraněním celého prsu. Teprve v poslední době se postupně obrací poměr operací ve prospěch prs zachovávajících výkonů. Přesto ještě zůstává dost případů, které končí kosmeticky mutilující ablací prsu. Jde třeba o nádory multicentrické nebo takové, kde poměr velikosti nádoru a prsu nebo lokalizace nádorového ložiska neumožňují onkologicky bezpečné řešení parciální operací.

Ani parciální mastektomie prováděné v rutinní praxi však často nepřinášejí zcela uspokojivý kosmetický výsledek. Mnoho žen po provedených konzervativních výkonech pro karcinom prsu by si zasloužilo mít příležitost plastické korekce defektů, které operace způsobila.

Relativně novou diagnostickou kategorií jsou ženy, které si dědičně přinášejí ve svém genomu závažné mutace, které s vysokou pravděpodobností vyvolají někdy během života v prsech nádorové bujení. Je otázkou, zda máme v těchto případech potvrzených mutací v genech BRCA1 a BRCA2 na vznik karcinomu při bedlivé dispenzarizaci pasivně čekat, nebo nabídnout takto postiženým ženám profylaktické odstranění žlázového mamárního parenchymu a rekonstrukci prsů. Rozhodování je na ženě samotné, ale potřebuje pro ně dostatek informací nejen o riziku, ale také o současných možnostech a výsledcích rekonstrukcí.

V České republice registrujeme každoročně přes pět tisíc nových případů rakoviny prsu. Více než čtyři tisíce z nich podstupují z této indikace operace prsu. Ženy v České republice však po léčbě karcinomu prsu vyhledávají konzultaci plastického chirurga méně často, než bychom očekávali. Zčásti je to neinformovaností žen i jejich lékařů, onkologů, gynekologů, praktiků, o moderních možnostech a výsledcích plastické chirurgie prsu. Rady, aby se nemocná spokojila s vyléčením nádoru a kosmetické důsledky léčby ponechala stranou jako nedůležité, již dávno neodpovídají pocítům a aspiracím žen ani moderní medicíně.

Monografie Rekonstrukce prsu po mastektomií našich předních odborníků v plastické chirurgii prsu Luboše Dražana a Jana Měšťáka vyplňuje dosavadní mezeru v české odborné literatuře, ukazuje současné možnosti rekonstrukcí prsu a především nás vyzývá, abychom ani v onkologii nezapomněli svým pacientkám nabízet to nejlepší, co současná medicína nabízí.

Ani onkochirurgii nesmí jít jen o odstranění nádoru u pacienta, nýbrž také o zachování integrity organismu uvnitř i navenek, o zachování funkcí tělesných i harmonie psychické, zkrátka o kvalitu života po léčbě. U žen a nádorových onemocnění prsu to platí dvojnásob.

Obsah knihy mě nadchl svou úrovní odbornou i motivační. Měli by ji číst nejen plastičtí chirurgové, ale především všichni ti, kteří se podílejí na komplexní péči o nemocné s rakovinou prsu a všichni zúčastnění v preventivních mamárních programech.

Věřím, že tato kniha otevře mnohým lékařům nové obzory, aby svým pacientkám uměli dobře poradit. Věřím, že konzultace u specialistů, kteří se zabývají rekonstrukční chirurgií prsu, se postupně stanou běžnou součástí algoritmu komplexní onkologické péče. To bude nejlepším oceněním smyslu této pečlivě odborně zpracované a užitečné knihy i nejlepším naplněním dlouholetého úsilí jejích autorů.

Po bezmála třech desetiletích praxe ve specializovaném onkologickém ústavu, kterým procházejí tisíce případů nádorů prsu a také tisíce lidských příběhů žen, jimž mohla léčba způsobit defekty na těle i na duši, jsem nesmírně rád, že tato kniha vznikla a oběma autorům za tento hodnotný počín děkuji.

Prof. MUDr. Jan Žaloudík, CSc.

*vědecký sekretář České onkologické společnosti ČLS JEP,
místopředseda Sekce onkochirurgie při ČOS a zástupce
ředitele Masarykova onkologického ústavu v Brně*

1 Úvod

Karcinom prsu je nejčastějším zhoubným onemocněním žen. Jak vyplývá z uveřejňovaných statistik, jeho incidence stále roste a stává se tak závažným společenským problémem (tab. 1). Na základě tohoto trendu je karcinom prsu zařazován mezi civilizační choroby. Určitou útěchou může být ta skutečnost, že vzestup mortality na toto zhoubné onemocnění nesleduje vzestup jeho incidence. Nemalou roli zde hraje, kromě úspěšné osvětové iniciativy a celoplošných screeningových programů orientovaných na včasnou detekci karcinomu prsu, také stále se zvyšující kvalita prvního kontaktu, specifické diagnostiky a následné terapie. V tomto smyslu jsou neoddiskutovatelným přínosem i Skupiny integrované mamologické péče, které koordinují komplexní diagnosticko-léčebnou péči v rámci jednoho zdravotnického zařízení, případně na úrovni regionu.

Také chirurgická léčba karcinomu prsu prošla zákonitým vývojem. Halstedova radikální operace na sklonku 19. století udávala směr standardního postupu chirurgické léčby karcinomu prsu po dobu nejméně šedesáti let. Tato metoda byla postupně nahrazována méně radikální modifikovanou mastektomií. V dnešní době, při správně volených indikacích, nacházejí stále větší uplatnění prs šetřící záchovné operace. Ty výrazně zmírnily psychickou zátěž radikálním výkonem mutilovaných žen.

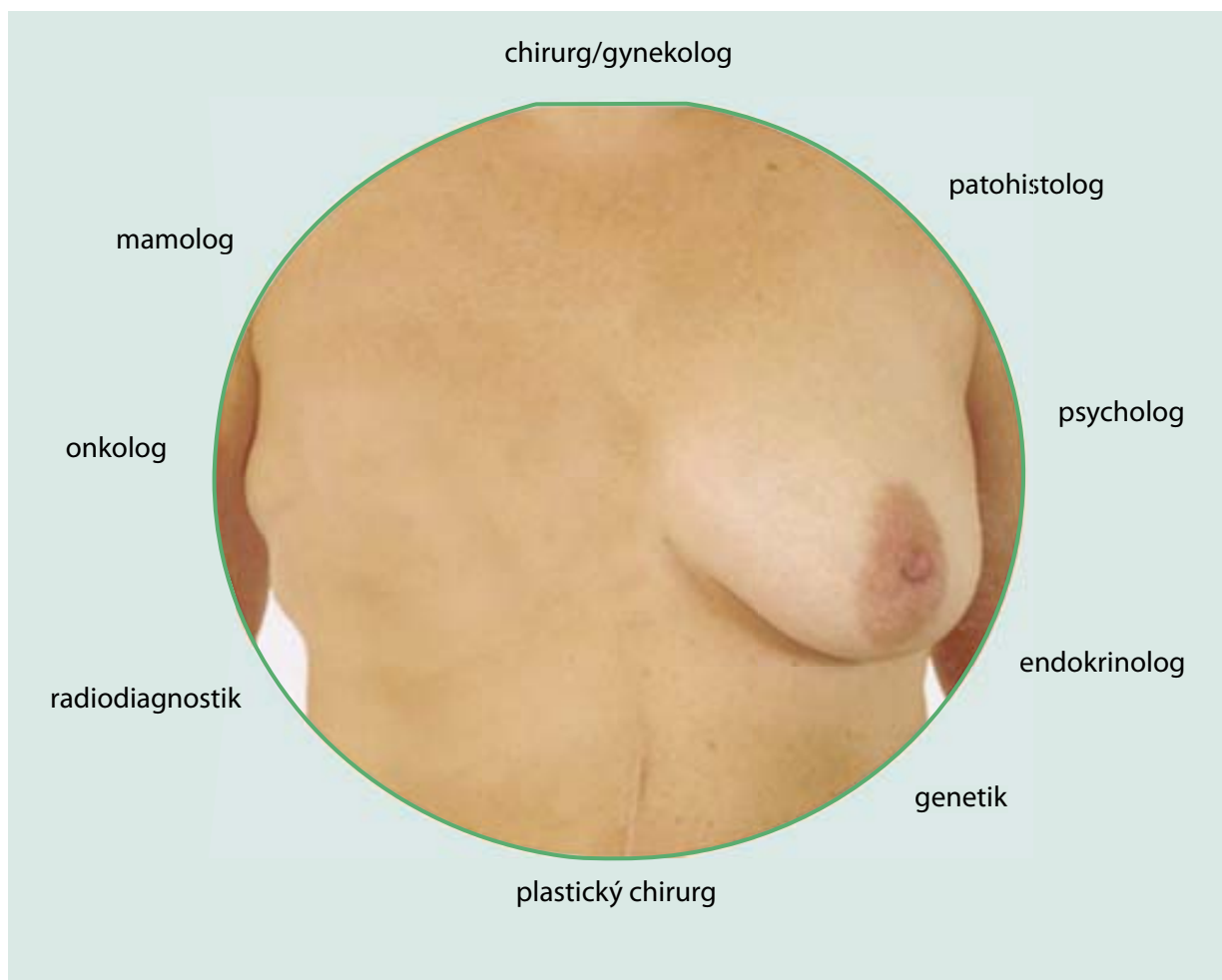
Plastická chirurgie má v komplexním léčebném programu karcinomu prsu nezastupitelnou roli. Významně se účastní na psychosomatické rehabilitaci zhoubným nádorem postižených žen. Plastický chirurg napomáhá zmírnit dobře provedeným rekonstrukčním výkonem u ženy pocit méněcennosti spojený s ablačním výkonem a přispívá k navrácení jejich společenských i osobních jistot.

Tab. 1 Vývoj hlášení nových karcinomů prsu a úmrtí na toto onemocnění v letech 1970–2002

rok	hlášená nová onemocnění			zemřelé		
	absolutně	na 100 000 žen	na 100 000 žen – evropský standard	absolutně	na 100 000 žen	na 100 000 žen – evropský standard
1970	2 125	42,0	*	1 343	26,6	...
1975	2 662	51,3	48,2	1 492	28,8	25,8
1980	2 835	53,3	50,4	1 697	31,9	28,5
1985	3 133	58,9	55,0	1 751	32,9	28,9
1990	3 489	65,5	59,7	1 907	35,8	30,8
1995	4 557	85,8	75,3	2 051	38,6	31,8
1996	4 539	85,6	73,8	1 892	35,7	28,9
1997	4 554	86,0	73,8	1 943	36,7	29,3
1998	4 684	88,6	75,1	1 913	36,2	28,8
1999	5 043	95,5	79,7	1 895	35,9	28,1
2000	4 871	92,4	76,6	1 939	36,8	27,9
2001	5 152	98,2	81,4	1 893	36,1	27,4
2002**	5 224	99,8	81,5	1 965	37,5	27,4

* srovnatelný údaj není dostupný

** hlášená nová onemocnění v roce 2002 předběžné údaje



Obr. 1 *Komplexní péče o ženu s karcinomem prsu*

Podobně jako se liší názory na radikalitu primární operace u karcinomu prsu, jsou i rekonstrukční výkony často kontroverzní, a to z hlediska času i způsobu provedení. Týká se to především otázek okamžité a odložené rekonstrukce, či užití autologní tkáně nebo

syntetické hmoty při vlastní rekonstrukci. Plastický chirurg by však měl vždy při plánování způsobu rekonstrukce respektovat rozhodnutí a doporučení odborníků integrované mamologické péče, které by měl být také členem (obr. 1).

2 Vnímání ženského prsu v historii

Ženský prs dnes představuje jeden z nejdůležitějších atributů ženské krásy. Historické záznamy však dokládají, že tomu tak nebylo vždy a že se role prsu od starověku po současnost měnila [1].

Nahlédneme-li do dávné minulosti, ženy byly v tomto období uctívány jako bohyně plodnosti, bohyně matky a bohyně živitelky. Například dochovaná soška Venuše z Grimaldi stará 23 000 let je ztvárněna jako žena s bujným poprsím vyjadřujícím naději blahobytu. V krajích tzv. Urodného půlměsíce představovala prsa znak blahobytu a jejich model byl uctíván v domovech a svatyních obdobným způsobem, jakým moderní křesťané uctívají kříž a obrazy Panny Marie. Fénická bohyně lásky a plodnosti Aštar, ztvárněná na sloupové soch z 8.–6. století př. Kr., je představována jako jakýsi „strom s prsy“. Ve starém Egyptě byli faraonové zpodobňováni u prsu této kojící bohyně při narození, při korunovaci nebo po své smrti, tedy při všech událostech vyžadujících přechod z jedné formy života do druhé. Podobu kojící bohyně měla také Isis, která byla dávána na roveň samotnému královskému trůnu. Zachovaná soška bohyně Isis kojící syna Hóra je považována za pravzor pro vyobrazení Kojící madony ze 14. století. Ta uzavírala dlouhý řetězec ženských božstev, uctíváných pro schopnost rodit od doby paleolitických bohyní až po pozdní středověk. Dominantním znakem těchto božstev byla vždy prsa zajišťující potravu pro zachování nově narozeného života.

Z pohledu dějin představují další významný prvek prsa erotická. První záznamy o sexuální symbolice ženského prsu nacházíme z doby bronzové na Krétě (3200–100 př. Kr.). Na zdech paláce v Knóssu, na vázách i sarkofázích jsou vyobrazeny ženy, které mají odhalená ňadra a nohy zakryty zvonovitou suknicí. Podle některých historiků jsou nekryté živůtky považovány za běžný oděv minojských žen. Také bohyně lásky Afrodita (Venuše) byla počínaje 4. stol. př. Kr. znázorňována s jasně se rýsujícími nebo zcela obnaženými prsy. Také v Bibli, ve sbírce milostných veršů

Písň krále Šalomouna, představují prsa symboliku tělesné touhy. Přes mnoho zachovaných dalších podobných příkladů nacházíme v písemnictví rovněž mnoho zastánců odmítavých postojů. Například řecký filozof a přírodovědec Aristoteles (384–322 př. Kr.) nebo lékař Hippokrates považovali prsa za biologické znaky ženské náležitosti k živočišné říši. Také křesťanství a jiná náboženská vyznání po staletí potlačovala kult ženskosti. Zatímco ve starověkém světě byly prsy jedním z dominantních znaků posvátnosti, křesťanské umění často dávalo na srozuměnou, že neklamným znakem svatosti je neexistence prsů.

Teprve v pozdním středověku a v období renesance dochází k zásadnímu obratu v pohledu na ženské poprsí. Podnět k této změně dal obraz konkubíny francouzského krále Karla VII. Agnès Sorelové, která byla zobrazena v plné kráse s obnaženým ňadrem (Jean Fouquet: Panna s dítětem mezi anděly, asi r. 1450). Na rozdíl od Kojící madony, jejíž obraz byl vytvořen o sto let dříve, byl poprvé vyobrazen prs smysluplný vystupující ze živůtku. Agnès byla zahrnuta bohatstvím a stala se tak první královskou metresou, která vytěžila ze sexuální náklonnosti značný prospěch. Příběh Agnès Sorelové byl nejen předzvěstí nové éry ve francouzských dějinách, ale také znakem nového sociálního významu ňader.

Při výčtu rolí prsů v historii nesmíme zapomenout ani na mýtus o Amazonkách, legendárním národu pocházejícím údajně z maloasijské Kappadokie. Tyto ženy žily výhradně v ženské společnosti ovládané královnou a poprvé se objevily v homérické literatuře z 8. století př. Kr. Podle legendy si nechávaly uříznout pravý prs, aby si tím usnadnily napínání luku. Obvyklý etymologický výklad jejich jména se odvolává na dvě řecká slova *a-* (bez) a *mazos* (prs). Lékařské pojednání z konce 5. století př. Kr. nazvané Vzduch, voda, prostor tvrdí, že chybějící prs byl odstraňován již v dětství, aby veškerá síla přešla do pravého ramene a paže. Chybějící prs vytváří děsivou asymetrii

– jedno ňadro bylo zachováno kvůli kojení potomků ženského pohlaví, druhé odstraněno, aby usnadnilo násilí proti mužům.

Pro to, jak dalece představovala prsa symbol ženské krásy, svědčí i četné příklady z počátku našeho letopočtu a středověku, kdy byly ženy trestány za různá provinění zohavením prsů, nebo dokonce jejich odříznutím.

Ztráta prsu pro jeho vážné onemocnění může u ženy v dnešní době vyjadřovat jakousi – v nadneseném slova smyslu – krutou analogii, která má však své etické i sociální opodstatnění. Proto jakákoli naše snaha zmírňující tuto daň by měla být naší morální povinností.

3 Chirurgie prsu z pohledu historie

Laktace jako hlavní funkce ženského prsu v mateřství a choroby prsu představují dvě základní oblasti, na které byla soustředěna pozornost od starověku po dnešek. Zatímco dříve se lékaři věnovali oběma problematikám bez větších rozdílů, v našem století jsme zaměřeni především na boj s nejzávažnějším onemocněním prsu – rakovinou.

Mezi nejstaršími dochovanými lékařskými dokumenty, jež se vztahují k nemocem prsů, nacházíme egyptské papyry z 18. dynastie (1587–1328 př. Kr.). Jeden z nich obsahuje popis 48 případů onemocnění prsů, které byly léčeny operativním zákrokem a je pravděpodobně také jedním z prvních záznamů o rakovině prsu a její operační léčbě.

Evropské lékařství ve vztahu k onemocnění prsu mělo svůj původ o 1000 let později v klasickém Řecku. Hippokrates (460–377 př. Kr.) dával vznik rakoviny do souvislosti se zastavením menstruace. Předpokládal, že menopauza vede k překrvení prsů a k výskytu uzlin, které nakonec degenerují ve skryté karcinomy. Podle jeho názoru mohl být prsní nádor odstraněn pouze tehdy, šlo-li s ním snadno manipulovat, jinak byla rakovina nevléčitelná. Velmi osobitým názorem na sebe upozornil Galénos z Pergamu (129–199), který se podobně jako Platón a Aristoteles klonil k přesvědčení, že muž je mnohem dokonalejší než žena a že ženské tělo, aby se vyrovnalo se svými nedostatky, vyžaduje zvláštní úpravy. Věřil rovněž, že melancholické ženy jsou náchylnější k onemocnění rakovinou prsu než ženy veselé mysli.

Za prvního autora podrobného popisu operace rakoviny prsu je považován kompilátor jménem Áetios z Amidy. Podle něho byly operabilní pouze ty nádory, které zaujímaly vrcholek prsu a zabíraly méně než jeho polovinu. Před vlastní operací detoxikoval tělo buď vyprázdněním střev nebo podáním protijedu – látky složené z mnoha různých ingrediencí. Áetios se při svém popisu operace rakoviny prsu nechal inspirovat Leonidem, lékařem z alexandrijské školy

z prvního století. Pro originalitu postupu uvádíme doslovný překlad: „Položil jsem pacientku na záda. Pak jsem provedl řez ve zdravé části prsu nad karcinomem a ránu vypaloval, dokud se nevytvořil strup a rána nepřestala krváčet. Pak jsem provedl další incizi a řízl jsem hluboko do prsu a opět vypálil několik částí. To jsem opakoval, střídavě jsem řezal a pak vypaloval, abych zastavil krvácení. Poté, co byla operace dokončena, ještě jednou jsem vypálil všechny části, dokud nebyly suché. První vypálení se provádí kvůli zastavení krvácení, další ovšem za účelem vymýcení všech pozůstatků choroby.“ Tento postup při operaci rakoviny prsu, při němž vypalování má potlačit krvácení, se stal v následujících stoletích běžnou praxí.

Italský chirurg žijící ve 13. století, Theodoric Borgognone, byl první, kdo poukázal na význam vyšetření prsu. V jeho lékařském sdělení je vyobrazeno vyšetření prsů prováděné lékařem na sedící ženě, zatímco další žena se učí, jak si sama provést samovyšetření.

Významný německý chirurg Wilhem Fabry (1560 až 1634) se proslavil tím, že s nádorem prsu odstraňoval i zduřeniny v podpaží. Na jeho učení navázal v r. 1652 Thomas Bartholin z Kodaně objevem lymfatického systému, který pojmenoval vasa lymphatica. Stejně tak významné bylo i odhalení funkce krevního oběhu Harveyem v r. 1628.

Za protagonistu prvně uskutečněné záchovné operace při rakovině prsu prostou exstirpací nádoru je považován Adrian Helvétius (1661–1741), holandský praktický lékař provozující praxi v Paříži. Helvétius rozlišoval mezi amputací prsu nutnou v případech, kdy se rakovinné bujení rozšířilo do celého prsu, a exstirpací, jestliže nádor zachvacoval jen část prsu.

Ve druhé polovině 19. století dochází k zásadnímu kvalitativnímu posunu v souvislosti s prováděnými operacemi díky dvěma revolučním vynálezům – zavedení anestezie a antiseptiky. To samozřejmě významně ovlivnilo i chirurgickou léčbu karcinomu prsu, která byla do té doby doprovázena pouhým podáním

sklenky vína před operací, výjimečně i podáním opia. Anestezii vyvinul zubní lékař William Morton, který použil éter k utlumení bolesti při operaci v Massachusettské všeobecné nemocnici v Bostonu v roce 1846. Chirurgické používání antiseptik, odvozené z Pasteurovy teorie o mikroorganismech z roku 1864, uvedl do praxe anglický chirurg Joseph Lister.

V historii léčby karcinomu prsu je třeba se zmínit o dvou milnicích. Prvním bylo zavedení radikální mastektomie Halstedem v roce 1894, jež se opíralo o lokoregionální teorii onemocnění. Po dlouhá desetiletí chirurgové odstraňovali co nejradikálněji prs včetně prsních svalů a uzlin v axile. Až v 60. letech 20. století se začíná, především díky Bernardu Fisherovi, pohlížet na karcinom prsu jako na onemocnění systémové. Během 90. let se zúžily indikace k mastektomiím, začaly se používat záchovné operace doplněné radioterapií a zvýšil se význam systémové chemoterapeutické a hormonální léčby.

Zatímco historické prameny o rakovině prsu a její chirurgické léčbě zasahují daleko do starověku, nelze totéž říci o rekonstrukcích prsů po mastektomiích.

Ještě před zahájením programu rekonstrukcí prsů po ablacích, americká Společnost pro boj s rakovinou založila v roce 1953 spolek Reach to Recovery. Ten se obracel na pacientky po amputaci prsu s informacemi o možnostech náhrady prsů dobře padnoucími protézami.

Za historický mezník moderního věku v rekonstrukční chirurgii ženského prsu lze považovat vynález silikonových implantátů a jejich uvedení do klinické praxe Croninem v roce 1963. Od té doby se objevují další operační postupy využívající při rekonstrukcích nejen cizích materiálů, ale i vlastní tkáň, ať již v podobě fasciokutánních nebo muskulokutánních laloků, případně jejich vzájemných kombinací.

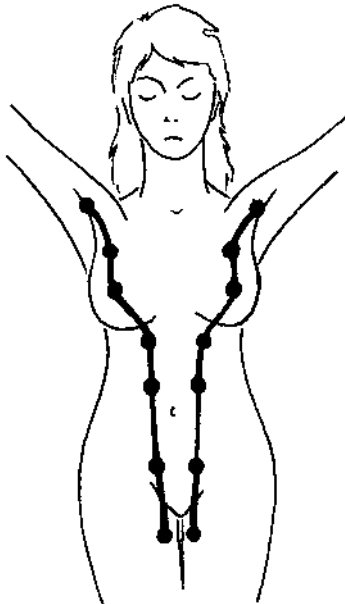
Péče o ženy s onemocněním prsu se u nás v posledních letech výrazně změnila. Jednak díky stále dokonalejším vyšetřovacím metodám, celoplošně vedené osvětě, ale také v důsledku stále se rozvíjející plodné spolupráce mezi odborníky mamologických, onkologických, chirurgických, plasticko-chirurgických a dalších oborů.

4 Vývoj a anatomie ženského prsu

4.1 Vývoj prsu

V embryonální době se u člověka (u obou pohlaví) zakládá pruh epitelového ztlustění – *mléčná lišta*. Ta probíhá od axily k inguině v axiloinguinální čáře a vytvářejí se v ní základy apokrinálních žláz, z nichž se nakonec vyvine mléčná žláza, obvykle jako párový orgán (obr. 2). Vzácně se v průběhu mléčné lišty mohou objevit vývojové rudimenty jako akcesorní mléčné žlázy – *polymastie* – nebo rudimentární bradavky – *polythelie*, někdy pouze jako pigmentové skvrny. Lokalizace žlázy mimo mléčnou lištu se označuje jako *mamma accesoria aberans*. U mužů zůstává základ mléčné žlázy rudimentární, jen výjimečně se může dále vyvíjet a vzniká *gynecomastie*.

Další vývoj mamy v dětství a během dospívání probíhá tak, že se nejprve nad úroveň kůže zdvihá areola



Obr. 2 Mléčná lišta a umístění možných vývojových rudimentů prsu na těle

s bradavkou – *infantilní mama*, potom prs nabývá pupencovitěho tvaru a je nízký – *areolomamma* a nakonec se vytváří klenutý, i když nízký prs se zřetelnou bradavkou – *mamma papilata*. V dalším období se prs dospělé ženy vyskytuje v několika antropologických tvarových typech, které se v průběhu života (těhotenství, involuce žlázy ve stáří) postupně střídají.

Vývoj prsu závisí na mnoha *hormonálních faktorech*. V pubertě mají největší vliv na vývoj prsu estrogény, jejichž primárním účinkem je vývoj duktálního systému. Účinek estrogenů na růst ductů vyžaduje přítomnost inzulínu a prolaktinu. Progesteron stimuluje v každém ovulačním menstruačním cyklu růst a diferenciaci lobulárních struktur, jejichž počet každým cyklem narůstá až do 30.–35. roku života ženy. I na tomto růstu se významně podílí prolaktin, který zvyšuje koncentraci progesteronových receptorů. Estrogény hrají nejdůležitější roli při růstu vlastní hmoty prsu a pigmentace areoly v období od počátku vývoje prsu do prvního ovulačního cyklu.

Involuční změny v prsu se začínají objevovat již od 25. roku života ženy. Teprve od 35. roku však narůstá převaha involučních procesů nad tvorbou nových struktur prsu – *období involuce*. Charakteristickým obrazem involučního období je proces lobulární involuce s adenózou, fibrózou, fibrocystickými změnami a cystami různé velikosti. Normální proces involuce je charakterizován ztrátou lobulárního epitelu a stromatu, případně jeho náhradou fibrózní tkání. Hovoří se o *fibrocystických změnách* v prsu, které nelze klasifikovat jako nemoc, nýbrž jako odchylky či změny procesu normální involuce.

4.2 Anatomie prsu

Prs v plném vývoji zasahuje od 3. k 6. žeburu, v horizontální rovině od čáry parasternální do střední čáry axilární [2]. Záleží však na velikosti prsů, větší mohou

přesahovat i přes uvedené hranice. Na vrcholu prsu je dvorec – *areola mammae*, v jehož středu je *mamilla* (bradavka), na jejímž vrcholu ústí mlékovody – *ductus lactiferi*. Bradavka má mazové žlázy, ve dvorci jsou drobné hrbolky, které podmiňují *glandulae areolares* (Montgomeryi). V areole a v mamile je hladká svalovina, která reaguje na dotykové podráždění smrštěním dvorce a vyzdvížením bradavky.

Mléčná žláza – *glandula mammae* – je uložena mezi povrchoým a hlubokým listem povrchové fascie (*fascia superficialis*), přičemž horními dvěma třetinami naléhá na fascii m. *pectoralis major* a zevně na m. *serratus anterior*, dolní třetina potom na m. *obliquus externus abdominis* a m. *rectus abdominis*. V premamárním tuku jsou uložena *ligamenta suspensoria mammae* (*retinaculum Cooperi*), které fixují žlázu k fascii pektorálního svalu. Retromamární tuková tkáň představuje vrstvu silnou 1 cm. Mléčná žláza má tvar okrouhlý, pouze v zevním horním kvadrantu je uložen její mohutnější *Spenceho axilární výběžek*.

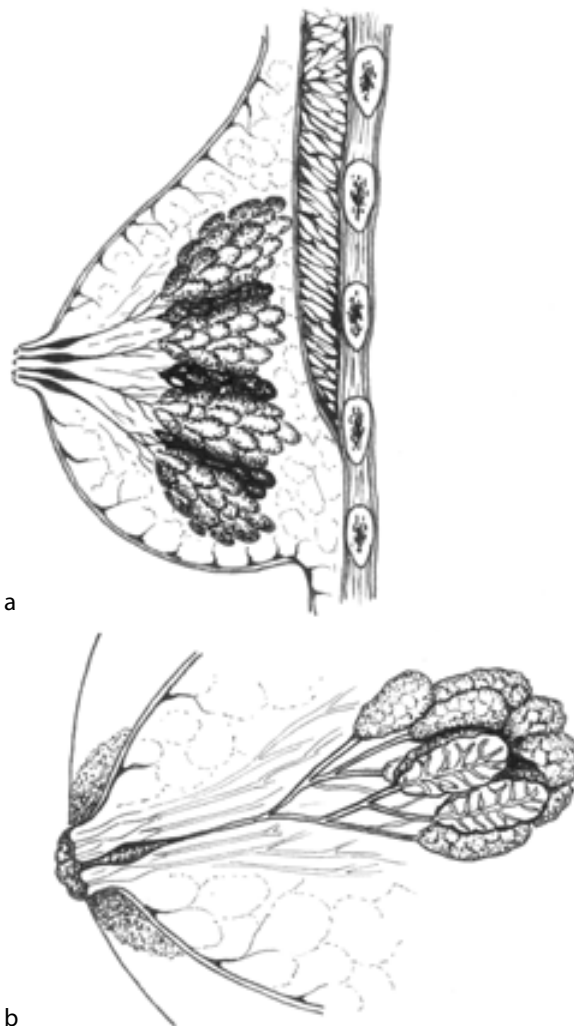
Mléčná žláza se skládá z 15–20 laloků (*lobi mammae*), které se dále větví v lalůčky mléčné žlázy (*lobulli mammae*) složené ze žlázových *alveolů*. Tato konečná struktura mléčné žlázy se nazývá *terminální duktolobulární jednotka* a je současně základní hormonálně senzitivní a laktující jednotkou. Z každého lalůčku vycházející mlékovody, které se spojují vždy z jednoho laloku žlázy v *ductus lactifer*. V době laktace se na nich objevují sinusy (*sinus lactiferi*), kde se hromadí mléko před odchodem z mamily (obr. 3).

Cévní zásobení žlázy je odlišné podle umístění kvadrantů. Zatímco vnitřní kvadranty jsou zásobovány perforantními větvemi z a. *thoracica interna*, pro zevní kvadranty vychází zásobení z a. *mammaria externa* a z větví interkostálních arterií. Horní část prsu je dále zásobena z a. *thoracoacromialis* a a. *thoracica suprema*. Více než 50% cévního zásobení žlázy vychází z a. *thoracica interna*. *Žilní drenáž* představuje kruhovitá síť pod areolou (*circulus venosus Halleri*), odkud krev odtéká podkožně do velkých žil korespondujících s hlavními arteriálními kmeny.

Nervy prsu jsou senzitivní a přicházejí z *nn. intercostales II.–VI.*, při kraniálním okraji prsu se senzitivní inervace účastní i *nn. supraclaviculares*. Pro senzitivní inervaci centrální části prsu, včetně dvorce a bradavky, jsou nejdůležitější interkostální nervy 3.–5. s dominancí 4. mezižebního nervu.

Mízní cévy prsu vytvářejí pleteně pod areolou – subareolární plexus (Sappey) a pod kůží (subdermální plexus) a potom sbírají další síť ze žlázy a odtékají do hlubokých lymfatických pletení a dále do regionálních uzlin. Prs, jako biologická jednotka, je

drénována především do axily. Neexistují sice přesné hranice ve spádování toku lymfy, lze však předpokládat, že z předních a laterálních částí prsu směřují cévy do axilárních lymfatických uzlin, z horních částí prsu do apikálních axilárních a subklavikulárních uzlin. Z mediálních partií prsu vede lymfatická drenáž podél perforátorů krevních cév a. a v. *thoracica interna* do nitrohruďních parasternálních lymfatických uzlin, které mohou komunikovat s kontralaterálními uzlinami. Udává se, že 75–90% lymfatické drenáže prsu směřuje do axilárních lymfatických uzlin, 15–20% směřuje parasternálně a zbytek do dalších regionálních uzlin. Lymfa se však může dostat jak do axily, tak parasternálně z kteréhokoliv kvadrantu prsu.



Obr. 3 Složení mléčné žlázy: a – mléčná žláza se skládá z 15–20 laloků (*lobi mammae*), b – laloky se dále větví v lalůčky mléčné žlázy (*lobulli mammae*) složené ze žlázových *alveolů*