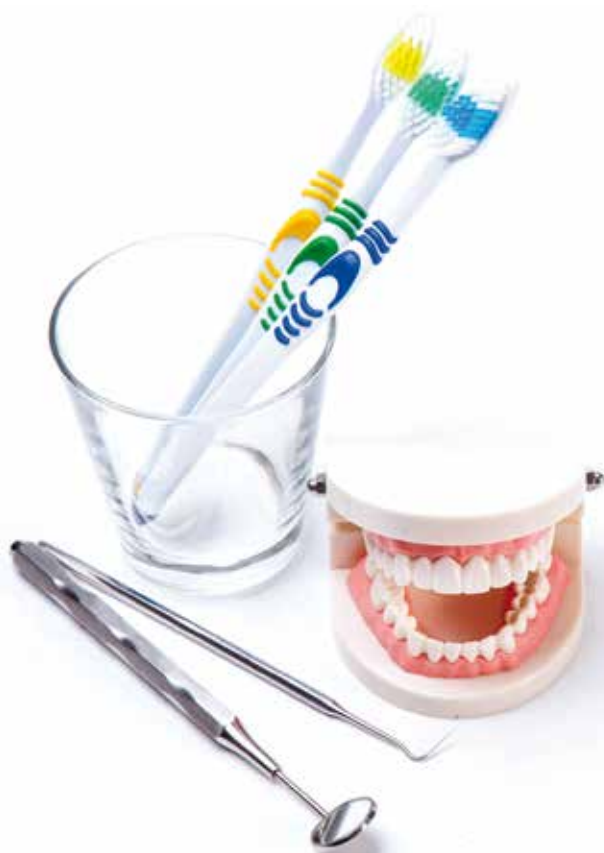

Lenka Slezáková a kolektiv

Stomatologie I

pro SZŠ a VOŠ



Lenka Slezáková, Markéta Hrušková, Petra Kaduchová,
Irena Přivřelová, Eva Starošítková, Eva Všetická

Stomatologie I

pro SZŠ a VOŠ

Upozornění pro čtenáře a uživatele této knihy

Všechna práva vyhrazena. Žádná část této tištěné či elektronické knihy nesmí být reprodukována a šířena v papírové, elektronické či jiné podobě bez předchozího písemného souhlasu nakladatele. Neoprávněné užití této knihy bude **trestně stíháno**.

Mgr. Lenka Slezáková, Ph.D., a kolektiv

Stomatologie I **pro SZŠ a VOŠ**

Vedoucí autorského kolektivu:

Mgr. Lenka Slezáková, Ph.D.

Autorský kolektiv:

Mgr. Markéta Hrušková, Mgr. Petra Kaduchová, Mgr. Irena Přivřelová,
Mgr. Lenka Slezáková, Ph.D., Mgr. Eva Starošítková, Eva Všetická, DiS.

Lektor:

MUDr. Evžen Fabian

© Grada Publishing, a.s., 2016

Cover Photo © allphoto, 2016

Vydala Grada Publishing, a.s.

U Průhonu 22, Praha 7

jako svou 6319. publikaci

Odpovědná redaktorka Mgr. Ivana Podmolíková

Sazba a zlom Karel Mikula

Autorky fotografií: Mgr. Markéta Hrušková (obr. P8–13), Mgr. Petra Kaduchová (obr. P1, 2), Eva Všetická, DiS. (obr. P3–7, P14–32)

Autorky obrázků: Mgr. Petra Kaduchová (obr. 15), Mgr. Irena Přivřelová (obr. 16–19), Mgr. Eva Starošítková (obr. 1–14, 20–42), Eva Všetická, DiS. (obr. 43–46)

Počet stran 256 + 8 barevných stran

1. vydání, Praha 2016

Vytiskly Tiskárny Havlíčkův Brod, a.s.

Autorky děkují konzultantům Zdenku Přivřelovi a MUDr. Haně Zaoralové za cenné rady a připomínky.

Názvy produktů, firem apod. použité v knize mohou být ochrannými známkami nebo registrovanými ochrannými známkami příslušných vlastníků, což není zvláštním způsobem vyznačeno.

Postupy a příklady v této knize, rovněž tak informace o lécích, jejich formách, dávkování a aplikaci jsou sestaveny s nejlepším vědomím autorů. Z jejich praktického uplatnění však pro autory ani pro nakladatelství nevyplývají žádné právní důsledky.

ISBN 978-80-271-9359-2 (ePub)

ISBN 978-80-271-9358-5 (pdf)

ISBN 978-80-247-5826-8 (print)

Obsah

Předmluva	9
1 Anatomie hlavy a krku	11
1.1 Obličejová část lebky (splanchnocranium)	11
1.2 Čelistní kloub (articulatio temporomandibularis)	13
1.3 Kostra mozkového oddílu lebky (neurocranium)	14
1.4 Dutina ústní (cavitas oris)	17
1.5 Slinné žlázy (glandulae salivariae oris)	19
1.6 Svaly hlavy a krku (mm. capitis et mm. colli)	20
1.7 Tepny a žíly hlavy a krku (arteriae et venae capitis et colli)	23
1.8 Lymfatický systém, mízní systém (systema lymphatica)	25
1.9 Hlavové nervy (nervi craniales)	25
2 Náplň jednotlivých oborů stomatologie	29
3 Základy klinické propedeutiky	32
3.1 Anamnéza	32
3.2 Stomatologická anamnéza	34
3.3 Obecná symptomatologie	36
3.4 Fyzikální vyšetření	37
3.5 Sledování fyziologických funkcí	38
3.6 Zdravotnická dokumentace	43
3.7 Léčebný řád	50
3.8 Léčba	51
3.8.1 Fyzikální léčba	53
3.8.2 Farmakologie	54
3.9 Dlahy, osteosyntéza	57
4 Stomatologická rentgenologie	59
4.1 RTG záření	59
4.2 Význam RTG vyšetření	60
4.3 Typy RTG vyšetření	60
4.4 Ionizující záření	64
4.5 Ochrana pacientů při radiodiagnostických výkonech	65
4.5.1 Radiologická anatomie – intraorální snímek a OPG snímek	67
5 Fyziologie a patologie orofaciálního systému	69
5.1 Poruchy rozměňování a polykání potravy	69
5.1.1 Dysfagie	71
5.1.2 Nemoci jícnu	77
5.2 Poruchy tvorby hlasu	81
5.3 Poruchy tvorby řeči	88
5.4 Vliv stomatologického ošetření na fyziologii a patologii orofaciálního systému	98

6	Anatomie a histologie zubu, zubních tkání a parodontu zubu	101
6.1	Anatomie zubu	101
6.2	Histologie zubních tkání	102
6.3	Anatomie parodontu	105
7	Popis chrupu, značení zubů, morfologie jednotlivých zubů stálého a dočasného chrupu	108
7.1	Popis chrupu	108
7.2	Morfologie jednotlivých zubů stálého chrupu	112
7.3	Morfologie jednotlivých zubů dočasného chrupu	115
8	Patologie zubů a tkání dutiny ústní	116
8.1	Anomálie zubů a čelistí	118
8.2	Okluzální diagnostika	122
8.3	Léčba ortodontická, protetická a chirurgická	124
8.4	Zubní kaz	128
8.5	Nekariézní ztráty tvrdých zubních tkání	136
9	Částečná a úplná ztráta chrupu	139
9.1	Gerontostomatologie	141
9.2	Imediátní náhrady	147
10	Okluzní a artikulační překážky	150
10.1	Okluze a artikulace – statika a dynamika žvýkacích ploch zubních oblouků	150
11	Onemocnění měkkých tkání dutiny ústní	156
11.1	Degenerativní změny a změny látkové výměny	173
11.2	Projevy krevních onemocnění v dutině ústní	174
11.2.1	Onemocnění červené krevní řady	174
11.2.2	Onemocnění bílé krevní řady	175
11.2.3	Krvácivé nemoci	176
11.3	Projevy infekčních nemocí v dutině ústní	177
11.4	Alergické projevy v dutině ústní	180
12	Hygiena stomatologického pracoviště	182
12.1	Dezinfekce	184
12.2	Nozokomiální nákazy	192
12.3	Sterilizace	197
12.4	Dezinfekce a sterilizace ve stomatologii	199
13	Dentální hygiena	201
13.1	O oboru dentální hygieny	201
13.2	Pracoviště dentální hygieny	204
13.3	Prevence	205
13.4	Individuální ústní hygiena (domácí)	206
13.4.1	Mechanické pomůcky	207
13.4.2	Chemické pomůcky	211
13.5	Výživa	215
13.6	Fluoridy	217
13.7	Pravidelné prohlídky a kontroly	220

13.8	Zubní nánosy	222
13.9	Onemocnění závěsného aparátu zubů	226
13.10	Profesionální čištění zubů	229
13.11	Bělení (<i>bleaching</i>)	235
	Seznam zkratk	239
	Literatura	241
	Rejstřík	245

Předmluva

Učebnice *Stomatologie I* je první ucelenou publikací, která je určena pro žáky a studenty středních zdravotnických škol a vyšších odborných škol pro předmět stomatologie. Kniha je rozdělena na 13 kapitol.

V úvodní části je podrobněji popsána anatomie hlavy a krku, která je rozčleněna na kosti hlavy, dutinu ústní, svaly hlavy a krku, tepny a žíly hlavy a krku. Výklad je doplněn také o funkce lymfatického systému. Text doprovázejí názorná anatomická schémata s českou a latinskou terminologií.

Ve druhé kapitole je stručně popsána náplň jednotlivých stomatologických oborů.

Kapitola věnovaná základům klinické stomatologie seznamuje žáky a studenty, jakým způsobem se odebírá lékařská anamnéza a poté stanovuje lékařská diagnóza. Součástí je také stomatologická dokumentace. Popisuje fyzikální vyšetření, fyziologické funkce, farmakologii, léčebné metody obecně, dlahy a osteosyntézy ve stomatologii.

Kapitola o stomatologické rentgenologii popisuje princip rentgenového vyšetření, snímkovací techniky, důležitost ochrany pacienta i personálu a následky poškození tkání rentgenovým zářením.

Kapitola zabývající se fyziologií a patologií orofaciálního systému je rozdělena na několik částí, které jsou zaměřeny na poruchy rozměňování a polykání stravy, poruchy tvorby hlasu, poruchy tvorby řeči a vliv stomatologického ošetření na fyziologii i patologii orofaciálního systému.

Kapitola o anatomii a histologii zubu, zubních tkání a parodontu zubu je opět doplněna názornými schématy.

Následuje část věnovaná popisu chrupu, značení zubů, morfologii jednotlivých zubů stálého a dočasného chrupu.

Kapitola určená tématu patologie zubů a tkání dutiny ústní je zaměřena na anomálie zubů a čelistí, okluzální diagnostiku, ortodontickou, protetickou a chirurgickou léčbu, zubní kaz a nekariézní ztráty tvrdých zubních tkání.

V oddíle částečná a úplná ztráta chrupu jsou popsána úskalí gerontostomatologie a indikace imediátních náhrad.

Kapitola okluzní a artikulační překážky vysvětluje pojmy okluze a artikulace – statiku a dynamiku žvýkacích ploch zubních oblouků.

Onemocnění měkkých tkání dutiny ústní jsou popsána v další části se zaměřením na nejčastější onemocnění v dutině ústní. Dále se zde popisují degenerativní změny a změny látkové výměny, projevy krevních a infekčních nemocí v dutině ústní a alergické projevy v dutině ústní.

Výklad o hygieně stomatologického pracoviště se orientuje na dezinfekce, nozokomiální nákazy i sterilizaci. Pojednává se zde také o dezinfekci a sterilizaci ve stomatologii.

Kapitola dentální hygiena seznámí žáky a studenty s oborem a pracovištěm dentální hygieny, s dentální hygienou a rozličnými pomůckami, s onemocněním závěsného aparátu a bělením zubů.

Všechny celky jsou doplněny kontrolními otázkami.

V učebním textu je mnoho nových pojmů, které jsou podrobně vysvětleny. Předpokládáme, že učebnici mohou žáci a studenti využívat nejen v průběhu studia, ale také při vykonávání své zdravotnické profese.

Závěrem bych chtěla poděkovat všem kolegyním ze SZŠ a VOŠz v Olomouci, konzultantům z Fakultní nemocnice Olomouc a zaměstnancům kliniky Modec v Brně za vstřícnou a nezištnou pomoc při realizaci tohoto učebního textu.

Lenka Slezáková

1 Anatomie hlavy a krku

Kostra lebky (cranium)

- **splanchnocranium** – obličejová část lebky
- **neurocranium** – mozková část lebky
- Je tvořena větším počtem kostí.
- Jediné pohyblivé spojení lebečních kostí představuje čelistní kloub.
- Kostí lebky jsou jinak nepohyblivě spojeny švy – suturami (korunový, šípový a lambdový).
- Švy spojují čelní, temenní, spánkovou a týlní kost.

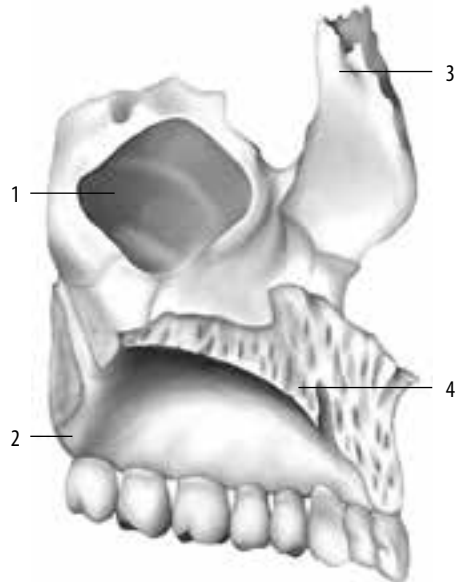
1.1 Obličejová část lebky (splanchnocranium)

- horní oddíl – tvoří pevné spojení kostí
- dolní oddíl – pohyblivý, připojený kloubem ke spánkové kosti

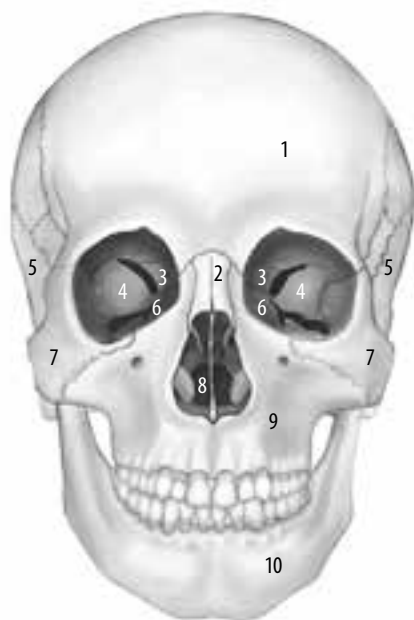
Horní čelist (maxilla)

Horní čelist (maxilla) je největší párovou kostí, která je uložena pod očnicí bočně od dutiny nosní. Skládá se z těla (corpus maxillae) a čtyř výběžků. Výběžek čelní (processus frontalis) a lící (processus zygomaticus) lemují vnitřní a dolní okraj očnice. Tělo je střední část horní čelisti. Ohraničuje uprostřed obličejové části také kostěný nosní otvor, z něhož na bázi vyčnívá krátký nosní trn. Vyskytuje se pouze u člověka. Uvnitř těla je prostorná dutina (sinus maxillaris), která je jako vedlejší dutina nosní ve spojení s nosní dutinou. Směrem dolů vybíhá tělo v dásňový výběžek (processus alveolaris), v němž jsou zubní lůžka (alveoli dentales) horního zubního oblouku se zuby horní čelisti. Jednotlivá zubní lůžka jsou od sebe oddělena mezizubními přepážkami – septy, kořeny vícekořenových zubů mezikořenovými septy. Po vypadání zubů druhé dentice se tento výběžek snižuje a téměř mizí. Z těla do stran odstupuje výběžek patrový (processus palatinus), který s druhostranným výběžkem vytváří kostěný podklad přední části tvrdého patra (obr. 1).

1. dutina čelistní (sinus maxillaris)
2. tuber maxillae
3. výběžek čelní (processus frontalis)
4. výběžek patrový (processus palatinus)



Obr. 1 Maxilla z mediální strany



1. kost čelní (os frontale)
2. kosti nosní (ossa nasalia)
3. kost čichová (os ethmoidale)
4. kost klínová (os sphenoidale)
5. kosti spánkové (ossa temporalia)
6. kosti slzné (ossa lacrimalia)
7. kosti lícni (ossa zygomatica)
8. kost radličná (vomer)
9. horní čelist (maxilla)
10. dolní čelist (mandibula)

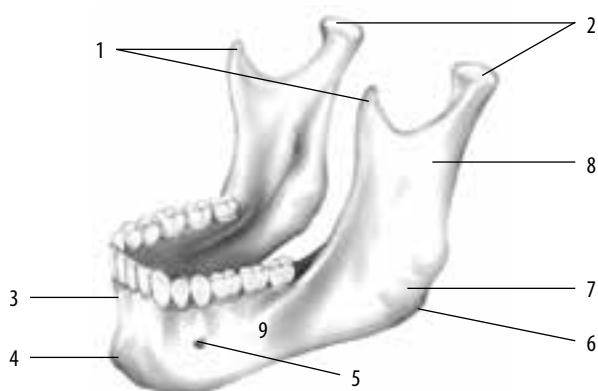
Obr. 2 Kostra hlavy, pohled zepředu

- **lícni kost** (os zygomaticum) – párová kost uložená zevně od horní čelisti; výběžek kosti lícni se spojuje s kostí spánkovou a vytváří jařmový oblouk (obr. 2)
- **kost slzná** (os lacrimale) – tvoří vnitřní část kostěné očníce; je prohloubena v jamku, ve které leží slzný váček
- **kůstky nosní** (ossa nasalia) – jsou podkladem nosního kořene
- **kost patrová** (os palatinum) a **kost radličná** (vomer) – tvoří stěny nosní dutiny, podílejí se na vytvoření patra

Dolní čelist (mandibula)

Dolní čelist (mandibula) se kloubně připojuje ke kosti spánkové. Je nejmohutnější z obličejových kostí. Její tělo (corpus mandibulae) podkovovitě tvaru má dásňový výběžek (pars alveolaris) pro dolní zuby. Lůžka a septa jsou uspořádána obdobně jako v horní čelisti. Ze zadního konce těla vystupuje pod tupým úhlem pravá a levá větev (ramus mandibulae). Místo jejich odstupu z těla se nazývá úhel dolní čelisti (angulus mandibulae). Horní okraj větvi vybíhá ve dva výběžky. Přední je výběžek koronový (processus coronoideus) pro připojení svalu spánkového a zadní je výběžek kloubní (processus articularis – condylaris), který je zúžen v krček dolní čelisti a zakončen kloubní hlavicí. Na těle i na větvi dolní čelisti jsou hrany a zdrsnění, na které se upínají žvýkácí svaly (musculus masseter). Znakem člověka je výběžek bradový (protuberantia mentalis) uprostřed těla, který způsobuje, že bradový okraj mandibuly vyčnívá vpřed. Tvar těla je závislý na ozubení. Alveolární výběžek je jiný při dočasném chrupu. Přestavuje se při stálém chrupu a atrofuje po ztrátě zubů. Úhel čelisti se také během vývoje mění až do skončení osifikace (obr. 3).

1. výběžek koronový (processus coronoideus)
2. výběžek kloubní (processus condylaris)
3. výběžek alveolární (processus alveolaris)
4. výběžek bradový (protuberantia mentalis)
5. otvor bradový (foramen mentale)
6. úhel dolní čelisti (angulus mandibulae)
7. úpon žvýkacího svalu
8. rameno dolní čelisti (ramus mandibulae)
9. tělo dolní čelisti (corpus mandibulae)



Obr. 3 Dolní čelist – mandibula

Jazykka (os hyoideum) je drobná kůstka uložená pod dolní čelistí. Dlouhými vazy je připojena k lebeční spodině. Podpírá jazyk a je závěsem pro hrtan a některé krční svaly.

1.2 Čelistní kloub (articulatio temporomandibularis)

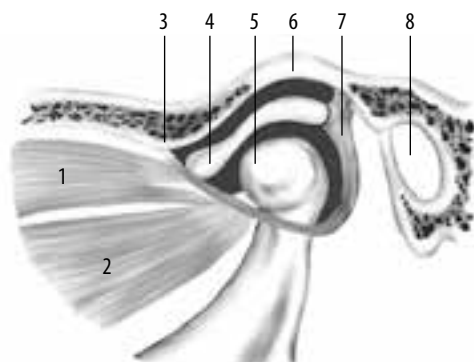
Čelistní kloub patří mezi nejsložitější klouby v lidském těle. Je kloubem složeným, který obsahuje navíc chrupavčitou destičku (mezikloubní ploténku – discus articularis). Tato ploténka vyrovnává nepoměr zakřivení mezi kloubní jamkou a kloubní hlavicí. Kloubní jamka je umístěna na kosti spánkové před zevním sluchovým otvorem. Jamka je značně plochá, dopředu ohraničená nízkým kloubním hrbolem (tuberculum articulare).

Kloubní hlavička je zakončením kloubního výběžku dolní čelisti. Má protáhlý vejčitý tvar. Její příčné zakřivení je podstatně větší než zakřivení jamky. Dlouhá osa hlavičky je téměř paralelní s čelní rovinou a odpovídá ose jamky.

Hlavičky i jamka jsou kryty kloubní chrupavkou a spojeny kloubním pouzdrém, které do sebe zaujímá i mezikloubní ploténku a je zesíleno vazy.

Kloubní dutina je tedy ploténkou ve tvaru bikonkávní čočky rozdělena na horní a dolní část a obsahuje, jako všechny klouby, kloubní maz a synoviální tekutinu (obr. 4).

1. horní hlava zevního křídlového svalu
2. dolní hlava zevního křídlového svalu (musculus pterygoideus lateralis)
3. kloubní hrbol (tuberculum articulare)
4. kloubní disk (discus articularis)
5. kloubní hlavičky (caput mandibulae)
6. kloubní jamka (fossa mandibularis)
7. kloubní pouzdro
8. otvor zevního zvukovodu



Obr. 4 Čelistní kloub – articulatio temporomandibularis

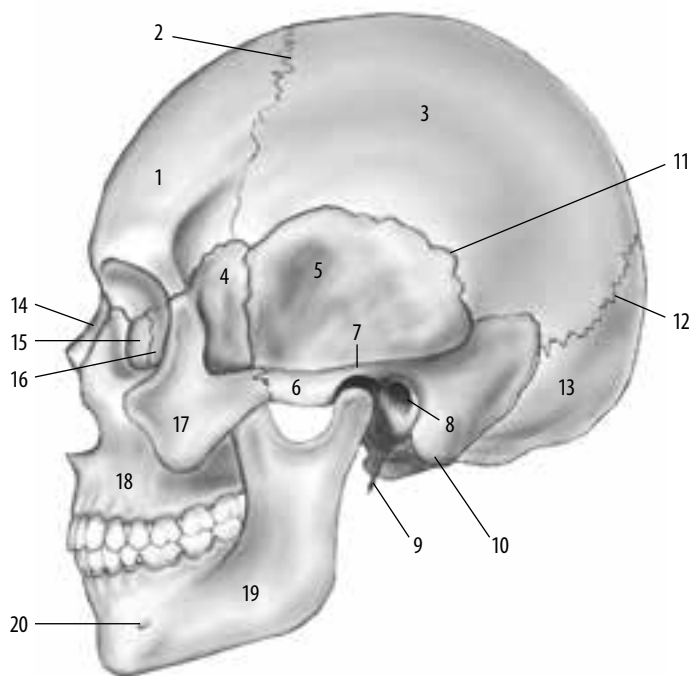
1.3 Kostra mozkového oddílu lebky (neurocranium)

Rozdělení

- **vyklenutá klenba lební** (kalva) – tvoří pevnou schránku pro mozek
- **spodina lební** (basis cranii) – nacházejí se zde důležité otvory pro výstup hlavových nervů a pro vstup některých důležitých cév a míchy

Kost týlní (os occipitale)

Tvoří celý zadní úsek lebky. Tenčí, mělce vyklenutá šupina kosti týlní se podílí na stavbě kalvy. Na přechodu obou částí lebky je týlní otvor (foramen magnum), který navazuje na páteřní kanál – tudíž vstupuje do lebeční dutiny mícha. Na obvodu týlního otvoru jsou dva týlní hrboly (kondyly), jimiž je lebka kloubně spojena s prvním krčním obratlem (atlasem) (obr. 5, obr. 6).



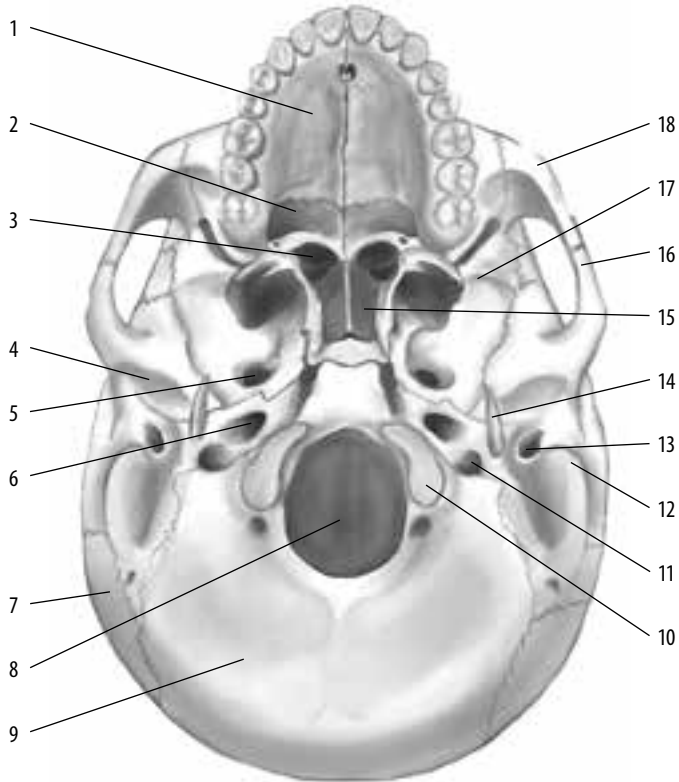
- | | |
|--|--------------------------------------|
| 1. čelní kost (os frontale) | 11. šupinový šev (sutura squamosa) |
| 2. korunový šev (sutura coronalis) | 12. lambdový šev (sutura lambdoidea) |
| 3. temenní kost (os parietale) | 13. týlní kost (os occipitale) |
| 4. velké křídlo kosti klínové (os sphenoidale, ala major) | 14. nosní kost (os nasale) |
| 5. spánková kost (os temporale) | 15. slzní kost (os lacrimale) |
| 6. jařmový oblouk (arcus zygomaticus) | 16. čichová kost (os ethmoidale) |
| 7. jamka dolní čelisti (fossa mandibularis) | 17. jařmová kost (os zygomaticum) |
| 8. otvor zevního zvukovodu (porus acusticus externus) | 18. horní čelist (maxilla) |
| 9. zobcovitý výběžek spánkové kosti (processus styloideus) | 19. dolní čelist (mandibula) |
| 10. bradavkový výběžek (processus mastoideus) | 20. foramen mentale |

Obr. 5 Kostra hlavy, pohled z laterální strany

Kost klínová (os sphenoidale)

Je uložena před týlní kostí. Skládá se z krychlového těla, ve kterém je dutina, jež je součástí vedlejších dutin nosních. Strop kosti je prohlouben v sedlovitou jámu, tzv. turecké sedlo (sella turcica), kde je uložena žláza s vnitřní sekrecí (podvěsek mozkový – hypofýza).

Od těla vyběhají do stran malá a velká křídla (alae majores et minores) a dolů výběžky křídlovité (processus pterygoidei), připojují se k horní čelisti, čelní, temenní a spánkové kosti.



- | | |
|--|---|
| 1. patrový výběžek horní čelisti (processus palatinus) | 10. kloubní plocha pro první krční obratel (condylus occipitalis) |
| 2. patrová kost (os palatinum) | 11. otvor v bazi lební (foramen jugulare) |
| 3. čichová kost (os ethmoidale) | 12. bradavkový výběžek (processus mastoideus) |
| 4. kloubní jamka čelistního kloubu (fossa mandibularis externus) | 13. otvor zevního zvukovodu (porus acusticus externus) |
| 5. okénko, otvor (foramen ovale) | 14. zobcovitý výběžek spánkové kosti (processus styloideus) |
| 6. kanál krkavic (canalis caroticus) | 15. radličná kost (vomer) |
| 7. temenní kost (os parietale) | 16. spánková kost (os temporale) |
| 8. týlní kost (os occipitale) | 17. klínová kost (os sphenoidale) |
| 9. velký týlní otvor (foramen occipitale magnum) | 18. jářmová kost (os zygomaticum) |

Obr. 6 Zevní baze lební

Kosti spánkové (ossa temporalia)

Uzavírají lební dutinu na spodině a po stranách. Kost se skládá ze šupiny, kosti skalní, kosti bubínkové, výběžku bradavkového a výběžku bodcovitého.

Šupina kosti spánkové (squama temporalis) se zdvihá vzhůru na bocích lebky jako plochá kost. Ze šupiny vychází směrem dopředu výběžek, který spolu s výběžkem kosti lícní vytváří jařmový oblouk (arcus zygomaticus). Na začátku výběžku je jamka, která je součástí čelistního kloubu.

Kost skalní (os petrosum, mezi klínovou a týlní kostí)

Je nejtvrďší kostí v lidském těle (nemá spongiózu). Má tvar pyramidy. Obsahuje dutiny pro sluchově rovnovážné ústrojí a kostěné kanálky pro cévy a nervy.

Kost bubínková (pars tympanica, os tympanicum)

Je kostěným podkladem zevního zvukovodu. Na spodní ploše je objemný výběžek bradavkový (processus mastoideus) – typický znak pro lidskou lebku, před ním je ostrý bodcovitý výběžek (processus styloideus), na který je tenkým vazem zavěšena jazylka (os hyoideum).

Čichová kost (os ethmoidale)

Je členěna drobnými skořepami, podél kterých proudí vdechovaný vzduch. Dírkovaná ploténka (lamina cribrosa) patří topograficky k mozkové části. Uzavírá v horní části dutinu nosní a jejími otvůrkami procházejí vlákna čichového nervu do dutiny lební.

Čelní kost (os frontale)

Je to nepárová kost (vzniká z dvojitého základu s osifikačními centry v místech čelních hrbolek), která tvoří strop dutiny oční a kostěný podklad čela. Nad horním okrajem očních jsou nadoboční oblouky (arcus superciliares), typičtější pro muže. Na přechodu šupiny čelní v ploténce oční je uvnitř velká párová dutina (sinus frontalis), která patří mezi vedlejší dutiny nosní. Šupina čelní se spojuje švem věncovým (sutura coronalia) se dvěma kostmi temenními.

Temenní kosti (ossa parietalia)

Mají tvar obdelníkových misek tvořících vrchol lebeční klenby. Obě kosti odděluje ve střední rovině šev šířkový (sutura sagittalis). Vzadu se obě kosti spojují švem lambdovým (sutura lambdoidea) se šupinou kosti týlní. Švy postupně v dospělosti zanikají (obliterují). Podle obliterace se určuje na nálezech lebky věk člověka.

Kontrolní otázky a úkoly

1. Ze kterých částí se skládá kostra lebky?
2. Uveďte rozdíl mezi horním a dolním oddílem obličejové části lebky.
3. Popište jednotlivé kosti obličeje.
4. Co je typické pro dolní čelist?
5. Jaká je funkce čelistního kloubu?
6. Vyjmenujte kosti mozkového oddílu lebky.

1.4 Dutina ústní (cavitas oris)

Jedná se o prostor ohraničený patrem, rty a tvářemi. Spodinu dutiny tvoří jazyk, připojený svaly k dolní čelisti.

Spojení s vnějškem zprostředkuje ústní štěrbina, vzadu přechází do hltanu.

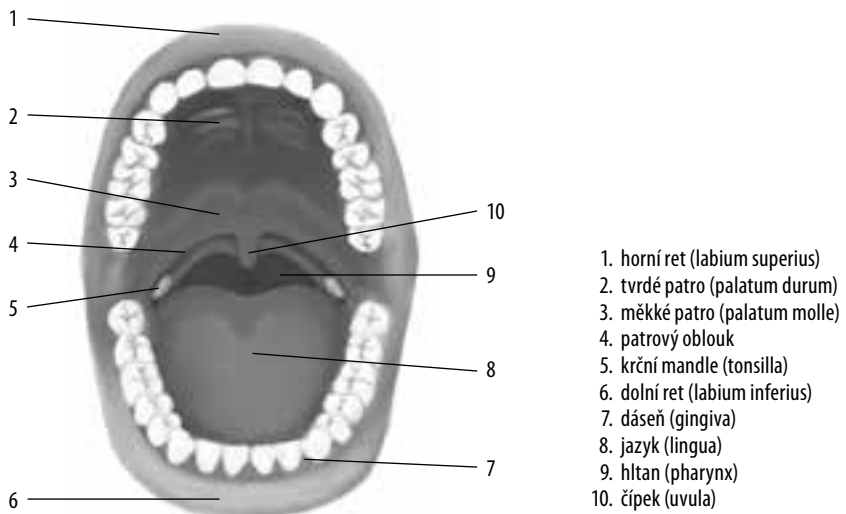
Oblouk horní a dolní čelisti (se zuby) odděluje předsín (vestibulum oris) dutiny ústní od vlastní dutiny.

Rty a tváře

- **rty** (labia) – podklad tvoří m. orbicularis oris, mají podíl na funkci mluvidel; oba rty se spojují v ústních koutcích (commissurae labiorum)
- **tvář** (bucca) – má podobnou stavbu jako rty; povrchovou vrstvou je kůže obličej; pod ní je plochý sval tvářový (m. buccinator) a vnitřní povrch tvoří sliznice; tvoří vnější stěny předsíně i vlastní dutiny ústní (obr. 7)

Stavba rtů a tváří

- Podkladem jsou příčně pruhované svaly (mimické a žvýkáci).
- Jsou vyplněny podkožním tukovým vazivem.
- Sliznice předsíně přechází i na okraj rtů; prosvítá zde náplň krevních cév, tzv. červen rtů. Kůže rtů málo rohovatí (keratinizuje), na rtech je proto dobře vidět stav prokrvení (např. cyanóza, anemie).
- Vnitřní strana rtů je potažena mechanicky odolnou sliznicí srostlou s podslizničním vazivem. V podslizničním vazivu jsou drobné slinné žlázy a lymfatické uzlíky (jejich rozpadem vznikají afty); ve střední čáře vybíhá sliznice rtů v uzdičky (frenula).
- Účastní se příjmu a mechanické úpravy potravy.



Obr. 7 Dutina ústní – cavitas oris

Dáseň (gingiva)

Sliznice kryjící alveolární výběžky čelisti.

Patro (palatum durum, palatum molle)

Tvoří strop dutiny ústní.

Mandle patrová (tonsilla palatina)

Jedná se o lymforetikulární orgán.

Jazyk (lingua)

Je uložen na spodině dutiny ústní. Svaly jazyka jsou příčně pruhované, vzájemně se proplétající jemné snopce. Kořen jazyka je fixován k jazylce. Hřbet se opírá o patro. Hrot je volný, ke spodině ústní dutiny jej přidrčuje slizniční řasa (uzdička – frenulum).

Sliznice hřbetu jazyka vybíhá v papily: nitkovité (nejčastější), houbovitě (okraj a hrot), listovité (okraj) a hrazené.

V prohlubních některých papil jsou uloženy chuťové pohárky.

Funkce jazyka

- rozměňování a posun potravy
- chuťové podněty
- součást mluvidel

Zuby (dentes)

Jsou seřazeny do horního eliptického a dolního parabolického oblouku. Zuby patří mezi nejtvrďší orgány lidského těla. Soubor zubů uložených v dásních se nazývá denticce. Zub se skládá z korunky (corona dentis) – vyčnívá z dásní do dutiny ústní; kořene (radix) – počet kořenů je různý (může být 1, 2–3 podle typu zubů), je upevněn v zubním lůžku. Korunku s kořenem spojuje krček (cervix), který je obklopen sliznicí dásně. Dřeňová dutina (cavitas dentis) se nachází převážně v oblasti korunky, v oblasti kořene přechází v kořenový kanálek. Je vyplněna zubní dřeví (pulpa dentis). Základní hmotou zubu je zubovina (dentin), která obklopuje dutinu dřeňovou, sklovina (email) kryje korunku a tmel (cement) pokrývá povrch kořene. Dočasný chrup se skládá z 20 zubů a stálý chrup z 32 zubů.

Kontrolní otázky a úkoly

1. Popište dutinu ústní.
2. Jaké funkce má jazyk?
3. Jak jsou v dutině ústní seřazeny zuby?
4. Uveďte rozdíly mezi stálou a dočasnou denticí.