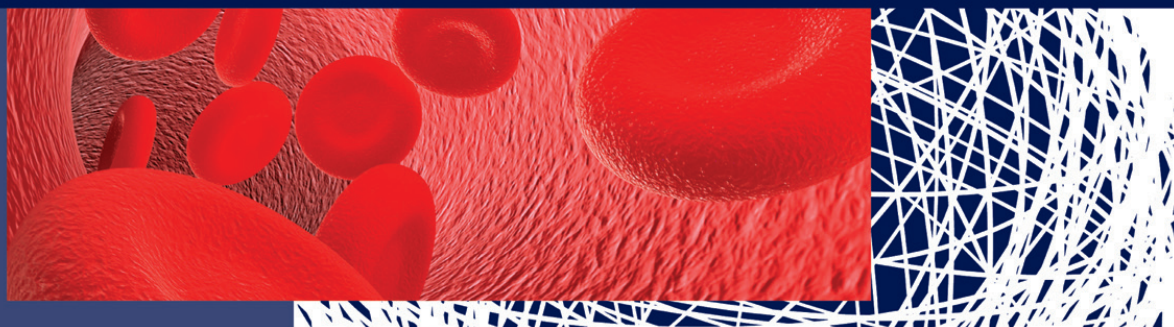


Čestmír Neoral, Tomáš Bohanes et al.

BIOPSIE SENTINELOVÉ UZLINY



Upozornění

Všechna práva vyhrazena.

Žádná část této tištěné či elektronické knihy nesmí být reprodukována a šířena v papírové, elektronické či jiné podobě bez předchozího písemného souhlasu nakladatele. Neoprávněné užití této knihy bude trestně stíháno.

Galén

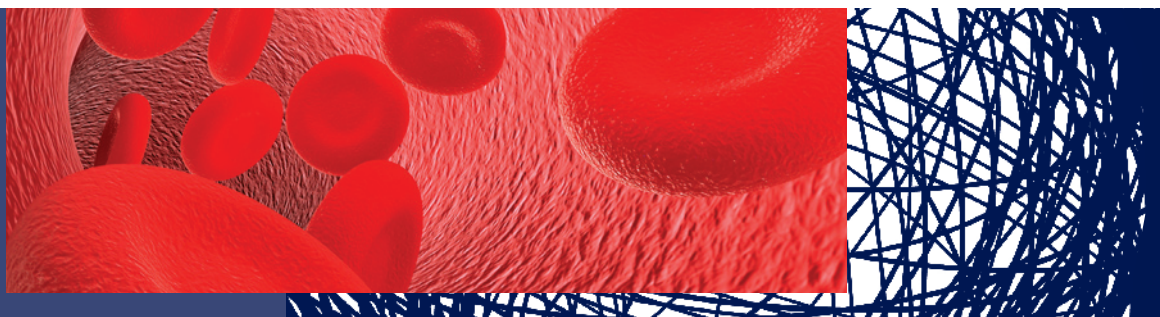
Na Bělidle 34, 150 00 Praha 5

www.galen.cz

© Galén, 2012

Čestmír Neoral, Tomáš Bohanes et al.

BIOPSIE SENTINELOVÉ UZLINY



GALÉN

Hlavní autoři a pořadatelé

doc. MUDr. Čestmír Neoral, CSc.

I. chirurgická klinika LF UP a FN, Olomouc

MUDr. Tomáš Bohanes, Ph.D.

I. chirurgická klinika LF UP a FN, Olomouc

Recenzenti

prof. MUDr. Zdeněk Kala, CSc.

Chirurgická klinika LF MU a FN, Brno

MUDr. Pavel Jandík, Ph.D.

Chirurgická klinika LF UK a FN, Hradec Králové

Čestmír Neoral, Tomáš Bohanes et al.

BIOPSIE SENTINELOVÉ UZLINY

První vydání v elektronické verzi

Vydalo nakladatelství Galén, Na Bělidle 34, 150 00 Praha 5

Editor PhDr. Lubomír Houdek

Šéfredaktorka PhDr. Soňa Dernerová

Odpovědná redaktorka Ing. Barbora Bartíková

Ilustrace Martin Škarda

Dokumentace z archivu autorů

Sazba Milena Honců, Galén

Určeno odborné veřejnosti

G 321011



Všechna práva vyhrazena.

Tato publikace ani žádná její část nesmějí být reprodukovány, uchovávány v rešeršním systému nebo přenášeny jakýmkoli způsobem (včetně mechanického, elektronického, fotografického či jiného záznamu) bez písemného souhlasu nakladatelství.

Pořadatelé, autoři i nakladatel vynaložili značné úsilí, aby informace o léčivech odpovídaly stavu znalostí v době zpracování díla. Nakladatel za ně nenese odpovědnost a doporučuje řídit se údaji o doporučeném dávkování a kontraindikacích uvedených výrobcí v příbalovém letáku příslušného léčivého přípravku.

Týká se to především přípravků vzácněji používaných nebo nově uváděných na trh. V textu jsou používány ochranné obchodní známky léků a dalších produktů. Absence symbolů ochranných známek (®, ™ ap.) neznámá, že jde o nechráněné názvy a značky.

© Galén, 2012

ISBN 978-80-7262-904-6 (PDF)

ISBN 978-80-7262-905-3 (PDF pro čtečky)

AUTORSKÝ KOLEKTIV

Hlavní autoři a pořadatelé

doc. MUDr. Čestmír Neoral, CSc.
I. chirurgická klinika LF UP a FN, Olomouc

MUDr. Tomáš Bohanes, Ph.D.
I. chirurgická klinika LF UP a FN, Olomouc

Autoři

MUDr. Kamil Belej, Ph.D., FEBU
*Ústřední vojenská nemocnice, urologické oddělení,
Praha*

doc. MUDr. Vuk Fait, CSc.
*Masarykův onkologický ústav, oddělení chirurgické
onkologie, Brno*

MUDr. Jiří Gatěk, Ph.D.
Nemocnice Atlas, chirurgické oddělení, Zlín

MUDr. Vojtěch Chrenko, CSc.
*Masarykův onkologický ústav, oddělení chirurgické
onkologie, Brno*

prof. MUDr. Jiří Klein, Ph.D., FETCS
*Krajská nemocnice T. Bati, chirurgické oddělení,
Zlín*

doc. MUDr. Pavel Koranda, Ph.D.
Klinika nukleární medicíny LF UP a FN, Olomouc

MUDr. Eva Krejčí
*Masarykův onkologický ústav, oddělení patologie,
Brno*

MUDr. Lubor Mrzena, Ph.D.
*Klinika otorinolaryngologie a chirurgie hlavy a krku
1. LF UK a FNM, Praha*

MUDr. Darja Papírková
*Masarykův onkologický ústav, oddělení nukleární
medicíny, Brno*

prof. MUDr. Radovan Pilka, Ph.D.
*Porodnicko-gynekologická klinika LF UP a FN,
Olomouc*

prof. MUDr. Ivo Stárek, CSc.
Otorinolaryngologická klinika LF UP a FN, Olomouc

doc. MUDr. Jaromír Šimša, Ph.D.
Chirurgická klinika 1. LF UK a FTNsP, Praha

OBSAH

AUTORSKÝ KOLEKTIV	5
PŘEDMLUVA	11
ÚVOD	13
<i>Tomáš Bohanes, Čestmír Neoral</i>	
1. HISTORIE METODY	15
<i>Tomáš Bohanes</i>	
2. PRINCIP A KLINICKÝ DOPAD BIOPSIE SENTINELOVÉ UZLINY	17
2.1. Princip sentinelové uzliny a jeho přínos pro klinickou praxi	17
<i>Tomáš Bohanes, Jiří Gatěk</i>	
2.2. Obecná metodika identifikace sentinelové uzliny	18
<i>Tomáš Bohanes, Pavel Koranda, Jiří Gatěk</i>	
2.3. Dopad koncepce sentinelové uzliny na histopatologické vyšetření uzlin	21
<i>Tomáš Bohanes, Jiří Gatěk</i>	
Imunohistochemické techniky	23
Genová analýza	24
Víceparametrická průtoková cytometrie	25
2.4. Dopad mikrometastatického postižení uzlin na staging tumorů	26
<i>Tomáš Bohanes, Jiří Gatěk</i>	
2.5. Látky používané k identifikaci sentinelové uzliny	27
<i>Tomáš Bohanes, Pavel Koranda</i>	
2.5.1. Lymfotropní barviva	27
2.5.2. Radiofarmaka a ostatní fyzikálně detekované látky	28
2.5.3. Specifika detekce sentinelové uzliny pomocí radionuklidu	30
2.6. Význam klinické praxe při identifikaci sentinelové uzliny	34
<i>Jiří Gatěk</i>	
3. BIOPSIE SENTINELOVÉ UZLINY U NÁDORŮ JEDNOTLIVÝCH ORGÁNŮ	35
3.1. Biopsie sentinelové uzliny u kožních nádorů	35
<i>Vuk Fait, Vojtěch Chrenko, Jiří Gatěk, Eva Krejčí, Darja Papírková</i>	
3.1.1. Chirurgická problematika kožních nádorů	35
3.1.2. Kožní nádory mimo melanom	35
3.1.3. Maligní melanom	35
3.1.3.1. Definice	35
3.1.3.2. Epidemiologie	36
3.1.3.3. Etiologické faktory	36
3.1.3.4. Symptomy nemoci	36
3.1.3.5. Diagnostika	36
3.1.3.6. Morfologie a klinické typy	39
3.1.3.7. Staging	39
3.1.3.8. Terapie	40
Primární nádor	40
Regionální uzliny	41
Vzdálené metastázy a relapsy	42
Nechirurgické metody léčby	43
Perspektivy vývoje terapie	45
3.1.3.9. Prognóza	45
3.1.4. Lymfatické metastazování a koncept sentinelové uzliny	45
3.1.4.1. Metodika vyhledávání sentinelové uzliny u maligního melanomu	46
Indikace biopsie sentinelové uzliny	46
Lymfoscintigrafie	46
Chirurgická fáze	47
3.1.4.2. Lokalizace sentinelových uzlin	47
Vyhledávání sentinelové uzliny pomocí barviva	47
Vyhledávání pomocí radionavigace	48
Vyhledávání kombinací metod	48
3.1.4.3. Patologické zpracování	48
Standardní technika	48
Nadstandardní a experimentální metody	49
Hodnocení výsledků a klinický dopad	50

Doporučení pro praxi	50	3.2.4.7. Sentinelová uzlina a duktální karcinom <i>in situ</i>	69
3.1.5. Vlastní zkušenosti	50	3.2.4.8. Sentinelová uzlina a neoadjuvance	69
3.1.5.1. Historie zavádění metodiky do praxe	51	3.2.4.9. Sentinelová uzlina a mužský karcinom	70
3.1.5.2. Pravděpodobnost nálezu sentinelové uzliny.....	52	3.2.4.10. Komplikace biopsie sentinelové uzliny	71
3.1.5.3. Pravděpodobnost postižení sentinelové uzliny.....	52	3.2.5. Klinický význam metody biopsie sentinelové uzliny u karcinomu prsu.....	71
3.1.5.4. Pravděpodobnost postižení dalších uzlin ve spádové oblasti.....	52	3.2.5.1. Současný pohled na postavení sentinelové uzliny.....	71
3.1.5.5. Bezpříznakové období a přežití pacientů	53	3.2.5.2. Dlouhodobé sledování pacientů s negativními sentinelovými uzlinami bez následné disekce axily.....	72
3.1.5.6. Falešná negativita	53	3.2.5.3. Falešně negativní uzliny	72
Důvody falešně negativních nálezů	53	3.2.5.4. Sentinelová uzlina a mikrometastázy	73
3.1.5.7. Zvláštní nálezy	55	3.2.5.5. Kontraindikace použití sentinelové uzliny u karcinomu prsu	74
3.1.5.8. Komplikace	55	3.2.6. Závěr	74
3.1.6. Diskuse	55		
3.1.7. Závěr	56		
3.2. Biopsie sentinelové uzliny u karcinomu prsu.....	59	3.3. Biopsie sentinelové uzliny u gynekologických nádorů.....	77
<i>Jiří Gatěk</i>		<i>Radovan Pilka, Pavel Koranda</i>	
3.2.1. Lymfatický systém prsu	59	3.3.1. Nádory vulvy	77
3.2.1.1. Anatomie lymfatických cest prsu	59	3.3.1.1. Lymfatická drenáž vulvy.....	77
3.2.1.2. Metastatické šíření nádoru do lymfatických uzlin u karcinomu prsu	60	3.3.1.2. Standardní lymfadenektomie	78
3.2.1.3. Předoperační detekce metastáz v lymfatických uzlinách.....	61	3.3.1.3. Historie využití metody biopsie sentinelové uzliny.....	78
3.2.1.4. Histopatologické vyšetření lymfatických uzlin u karcinomu prsu	61	3.3.1.4. Metodika provedení.....	78
3.2.2. Standardní lymfadenektomie u karcinomu prsu	62	3.3.1.5. Klinický význam.....	79
3.2.2.1. Význam disekce axily v určení stadia a prognózy onemocnění.....	62	3.3.2. Biopsie sentinelové uzliny u nádorů hrdla děložního	82
3.2.2.2. Terapeutický význam disekce axilárních uzlin.....	62	3.3.2.1. Lymfatická drenáž hrdla děložního	82
3.2.2.3. Význam disekce axily v lokoregionální kontrole onemocnění.....	63	3.3.2.2. Standardní lymfadenektomie	82
3.2.2.4. Technika lymfadenektomie axilárních uzlin I. a II. etáže.....	63	3.3.2.3. Historie využití metody biopsie sentinelové uzliny.....	82
3.2.2.5. Komplikace axilární lymfadenektomie	64	3.3.2.4. Metodika provedení.....	83
3.2.2.6. Chirurgie parasternálních uzlin	64	3.3.2.5. Klinický význam.....	83
3.2.3. Historie využití metody biopsie sentinelové uzliny.....	64	3.3.3. Biopsie sentinelové uzliny u nádorů těla děložního.....	86
3.2.4. Identifikace a biopsie sentinelové uzliny	65	3.3.3.1. Lymfatická drenáž těla děložního	86
3.2.4.1. Značení sentinelové uzliny pomocí barviva.....	65	3.3.3.2. Standardní lymfadenektomie	86
3.2.4.2. Lymfoscintigrafie u karcinomu prsu.....	65	3.3.3.3. Historie využití metody biopsie sentinelové uzliny.....	87
3.2.4.3. Identifikace sentinelové uzliny pomocí značeného koloidu	66	3.3.3.4. Metodika provedení.....	88
3.2.4.4. Kombinace obou metod značení sentinelové uzliny.....	67	3.3.3.5. Klinický význam.....	88
3.2.4.5. Operační technika sentinelové uzliny	67	3.4. Biopsie sentinelové uzliny u urologických nádorů.....	89
3.2.4.6. Chirurgie parasternální sentinelové uzliny.....	68	<i>Kamil Belej</i>	
		3.4.1. Karcinom ledviny	89
		3.4.1.1. Klinické poznámky	89
		Patofyziologie postižení uzlin.....	89
		Regionální uzliny – N klasifikace.....	90
		3.4.1.2. Diagnostika	90
		3.4.1.3. Postup při lymfadenektomii	90

3.4.2.	Karcinom močového měchýře.....	91	3.6.4.2.	Detekce pomocí radionuklidu.....	108
3.4.2.1.	Klinické poznámky	91	3.6.4.3.	Způsob odběru sentinelové uzliny.....	109
	Patofyziologie postižení uzlin.....	91	3.6.4.4.	Mikrometastázy karcinomu jícnu v lymfatických uzlinách z pohledu patologa.....	109
	Regionální uzliny – N klasifikace.....	91	3.6.5.	Klinický význam.....	110
3.4.2.2.	Diagnostika	91	3.7. Biopsie sentinelové uzliny u nádorů žaludku.....	111	
3.4.2.3.	Postup při lymfadenektomii	91	<i>Jaromír Šimša</i>		
3.4.3.	Karcinom prostaty.....	93	3.7.1.	Úvod.....	111
3.4.3.1.	Klinické poznámky	93	3.7.2.	Lymfatický systém žaludku	112
	Patofyziologie postižení uzlin.....	93	3.7.3.	Význam a rozsah lymfadenektomie.....	113
	Regionální uzliny – N klasifikace.....	94	3.7.4.	Detekce sentinelové uzliny.....	114
3.4.3.2.	Diagnostika	94	3.7.5.	Závěr	116
3.4.3.3.	Postup při lymfadenektomii	94	3.8. Biopsie sentinelové uzliny u kolorektálních nádorů	117	
3.4.4.	Karcinom penisu	95	<i>Tomáš Bohanes, Jiří Gatek</i>		
3.4.4.1.	Klinické poznámky	95	3.8.1.	Lymfatická drenáž tlustého střeva a rekta.....	117
	Patofyziologie postižení uzlin.....	95	3.8.2.	Standardní lymfadenektomie	117
	Regionální uzliny – N klasifikace.....	95	3.8.3.	Historie využití metody biopsie sentinelové uzliny u kolorektálního karcinomu	119
3.4.4.2.	Diagnostika	96	3.8.4.	Metodika provedení.....	119
3.4.4.3.	Postup při lymfadenektomii	96	3.8.5.	Klinický význam.....	120
3.4.5.	Karcinom varlete	97	3.9. Biopsie sentinelové uzliny u nádorů hlavy a krku	122	
3.4.5.1.	Klinické poznámky	97	<i>Ivo Stárek, Lubor Mrzena, Pavel Koranda</i>		
	Patofyziologie postižení uzlin.....	97	3.9.1.	Problematika preventivních blokových disekcí u nádorů hlavy a krku.....	122
	Regionální uzliny – N klasifikace.....	98	3.9.2.	Historie biopsie sentinelové uzliny u nádorů hlavy a krku.....	122
3.4.5.2.	Diagnostika	98	3.9.3.	Klinická anatomie lymfatických uzlin hlavy a krku.....	122
3.4.5.3.	Postup při lymfadenektomii	98	3.9.4.	Metodika biopsie sentinelové uzliny u nádorů hlavy a krku.....	123
3.5. Biopsie sentinelové uzliny u nádorů plic.....	99		3.9.4.1.	Volba vhodného indikátoru.....	123
<i>Jiří Klein, Tomáš Bohanes</i>			3.9.4.2.	Aplikace indikátoru u nádorů hlavy a krku.....	125
3.5.1.	Lymfatická drenáž plic.....	99	3.9.4.3.	Peroperační identifikace sentinelových uzlin u karcinomu hlavy a krku.....	125
3.5.2.	Standardní lymfadenektomie u plicních resekcí.....	99	3.9.5.	Současný stav biopsie sentinelové uzliny u karcinomu hlavy a krku	126
	Systematický sampling	100	3.9.6.	Současný význam a perspektivy biopsie sentinelových uzlin u nádorů hlavy a krku.....	128
	Systematická mediastinální lymfadenektomie.....	101	3.9.7.	Závěr	128
	Lobárně-specifická lymfadenektomie	102	3.10. Biopsie sentinelové uzliny u nádorů štítné žlázy	130	
3.5.3.	Historie užití biopsie sentinelové uzliny u karcinomu plic.....	102	<i>Tomáš Bohanes</i>		
3.5.4.	Metodika.....	102	3.10.1.	Lymfatická drenáž štítné žlázy.....	130
3.5.5.	Klinický význam	103			
3.6. Biopsie sentinelové uzliny u nádorů jícnu	105				
<i>Čestmír Neoral, Tomáš Bohanes</i>					
3.6.1.	Úvod.....	105			
3.6.2.	Lymfatická drenáž jícnu	106			
3.6.2.1.	Anatomie	106			
3.6.2.2.	Metastázy lymfatických uzlin karcinomu jícnu.....	106			
3.6.3.	Význam a rozsah lymfadenektomie.....	106			
3.6.3.1.	Používané techniky lymfadenektomie....	106			
3.6.3.2.	Vlastní postup při lymfadenektomii.....	107			
3.6.3.3.	Klinický význam lymfadenektomie	107			
3.6.4.	Detekce sentinelové uzliny.....	108			
3.6.4.1.	Detekce pomocí barviva.....	108			

3.10.2. Specifika nádorů štítné žlázy a klasická lymfadenektomie.....	130	ZÁVĚR	133
3.10.3. Historie metody.....	130	SUMMARY	135
3.10.4. Metodika provedení.....	130	ZKRATKY	137
3.10.5. Klinický význam.....	131	REJSTŘÍK	139

PŘEDMLUVA

Tato kniha vychází v době, kdy stále ještě platí, že dominantní metodou s možností dosáhnout i úplného vyléčení solidních nádorů je jejich kompletní chirurgické odstranění. Většina operačních metod je detailně propracovaná a standardizovaná. Navzdory tomu se chirurgové snaží svůj přínos k léčbě neustále zkvalitňovat a pátrají po dalších možnostech, které by mohly přispět k jejímu úspěchu.

Jednou z oblastí, v poslední době významně se rozvíjejících, je i vyšetřování tzv. sentinelové uzliny. Její detekce, následný odběr a vyšetření samo sice nedokážou přispět k výslednému efektu operace, alespoň však mohou zpřesnit stadium onemocnění a tím napomoci rozhodování o smysluplné komplexní onkochirurgické terapii. Pro chirurga i pacienta je důležité, že metoda přispívá k výběru optimálního postupu a nejnutnějšího

rozsahu operace, z nichž bude nemocný profitovat. Volba rozsahu operace ve smyslu její minimalizace se v poslední době uplatňuje zejména u žen při terapii karcinomu prsu, kde našlo vyšetřování sentinelové uzliny své první uplatnění v klinické praxi, podobně jako u léčby melanoblastomů kůže. Proto je těmto onemocněním v knize věnován větší prostor. Předpokládáme, že odborně fundovaný čtenář si sám vytvoří názor, u kterých dalších onemocnění má metoda opravdový klinický význam a u kterých byla součástí klinických studií a neovlivní protokol léčby. Vzhledem k tomu, že v posledních letech se vyšetřování sentinelové uzliny věnuje zvýšená pozornost, snahou autorů knihy je napomoci lékařům nejen operačních oborů ke snadnější orientaci v problematice.

Čestmír Neoral

ÚVOD

Obecným trendem současné onkochirurgie je odstranění nádorem postižených struktur při současně co nejmenším funkčním poškození operovaných orgánů a struktur; tedy jak odstranění postiženého orgánu či jeho části, tak i dalších tkání, které obsahují nádorové metastázy. Nádorovou metastázou přitom rozumíme novotvar, vznikající druhotně celulární embolií a nesouvisející s prvotním nádorovým ložiskem⁽¹⁾. Pozorování výskytu typických uzlinových metastáz u jednotlivých typů nádorů vedlo v 19. století k vytvoření tzv. lokoregionální koncepce, spojené především se jménem Rudolfa Virchova. Na základě této koncepce se součástí operačního výkonu prováděného pro solidní tumor stalo nejen odstranění samotné primární tumorózní léze, ale také odpovídajících spádových lymfatických uzlin. Koncepce vycházela totiž z předpokladu, že rozsah lymfadenektomie rozhoduje, spolu s rozsahem resekce postižené tkáně, největší měrou o osudu nemocného. Tato tendence vedla ke značně extenzivním resekčním výkonům, mnohdy mutilujícími (např. radikální mastektomie dle Halsteda). Jak se však ukázalo, extenzivita výkonu nevedla k výraznému zlepšení výsledků resekční léčby.

V 50. letech minulého století byla přijata koncepce chápání maligního nádoru jako systémového onemocnění. Mnohé nádory metastazují již při počtu buněk řádově 10^5 , zatímco nejmenší diagnostikovatelné nádory o průměru 0,5 cm mají řádově asi 10^9 buněk. Nemetastazuje pouze karcinom *in situ* (preinvazivní karcinom), který ještě nepřesahuje bazální membránu. Z toho vyplývá, že prakticky každý detekovatelný zhoubný nádor je nutné považovat již za potenciálně systémové onemocnění⁽²⁾. Na základě tohoto předpokladu nastal určitý ústup od radikality resekčních výkonů ve smyslu omezení rozsahu lymfadenektomie, jelikož se ukázalo, že o přežívání pacienta rozhoduje vzdálená diseminace. Proto byla pozornost upřena na systémovou léčbu malignit. Lymfadenektomie tím ale svůj význam zcela neztratila.

Z terapeutického hlediska si lymfadenektomie svůj význam ponechává zejména u radio- a chemorezistentních nádorů (melanom), i když je jednoznačně indikována pouze při prokázaném postižení

lymfatických uzlin. Neindikovaná disekce nejenom neprodlouží přežívání či období bez známek choroby, ale dokonce může výrazně zhoršit kvalitu života⁽²⁾. Lymfadenektomie má však hlavně význam diagnosticko-prognostický. Lymfatické uzliny jsou totiž u většiny solidních tumorů nejčastějším a mnohdy i jediným sídlem metastáz. Třebaže je nutné připustit též možnost primární hematogenní diseminace, řada studií prokázala zásadní prognostický význam metastatického postižení lymfatických uzlin. To je také současný pohled na význam lymfatických uzlin při léčbě nádorových onemocnění. Na uzliny nepohlížíme jako na aktivní filtr, ale spíše jako na pasivní ukazatel pokročilosti onemocnění⁽³⁾. Přítomnost či nepřítomnost lymfatických metastáz se u mnoha nádorů stala nejdůležitějším indikačním kritériem k nasazení adjuvantní systémové léčby⁽⁴⁾.

Základní prognostickou škálou, která je využívána v současné době u všech solidních malignit, je klasifikace TNM (tumor, node, metastasis). V této klasifikaci znamená T velikost, lokalizaci a rozsah tumoru, N postižení uzlin a M přítomnost či nepřítomnost vzdálených metastáz. Právě parametr N má zásadní prognostický význam. Radikální odstranění postiženého orgánu je v současné době stále jedinou léčebnou metodou, která může nemocným dát naději na dlouhodobé přežití. To však platí pouze v počátečních stadiích nemoci. Na příkladu nemalobuněčného plicního karcinomu (NSCLC), který v našich zemích představuje asi 80 % všech případů plicního karcinomu, je význam parametru N dobře vidět. Zatímco pětileté přežití ve stadiu I se pohybuje mezi 50–80 % (70–80 % pro T1 N0 M0 a 50–60 % pro T2 N0 M0), ve stadiu II (T1–2 N1 M0, T3 N0 M0) je pak již pouze 40–50 %⁽⁵⁾. Ve vyšších stadiích nejenom dále zásadně klesá pravděpodobnost pětiletého přežití, ale hlavně již zde samotná chirurgická terapie přežití neprodlužuje, což indikuje buď multimodální léčebnou strategii (zpravidla pro stadium IIIa)⁽⁶⁾, nebo pouze paliativní onkologickou léčbu⁽⁷⁾. Správné stanovení parametru N má tedy nejen zásadní význam pro indikaci odpovídajícího terapeutického postupu, ale také pro zhodnocení prognózy přežití nemocného.

Přesné zjištění stavu postižení lymfatického systému je jedním z účelů operačního zákroku, při němž jsou standardně odstraňovány spádové lymfatické uzliny spolu s částí orgánu či celým orgánem postiženým primárním tumorem. Orientační zhodnocení postižení provádí již chirurg na základě makroskopického stavu lymfatických uzlin, ale konečné slovo patří patologovi, který na základě mikroskopického vyšetření odebraných uzlin vyslovuje konečný verdikt. Přesnost jeho závěru do značné míry závisí již na prvním kroku, tedy chirurgické lymfadenektomii, zejména na jejím rozsahu.

Nejpřesnější zhodnocení stavu postižení lymfatických uzlin lze pochopitelně provést při odstranění všech spádových uzlin. Obtížnost tohoto úkolu se ovšem značně liší podle orgánu postiženého primárním tumorem. V případě kolektomie je v podstatě lymfadenektomie prováděna již jako součást vlastní resekce, zatímco u plicní resekce je případná radikální lymfadenektomie poměrně extenzivní, prodlužuje délku výkonu a zvyšuje riziko komplikací. Proto byly v průběhu vývoje jednotlivých operačních metod stanoveny rozsahy lymfadenektomie, které se v konkrétním případě považují za dostatečné a přitom zvyšují náročnost a rizikovitost výkonu jen minimálně. V případě karcinomu prsu se rozsah nutné lymfadenektomie ustálil na odstranění uzlin I. a II. etáže, zatímco při disekci uzlin III. etáže již výrazně vzrůstá množství komplikací, zejména lymfedému^(8,9). Při disekci by mělo být odstraněno nejméně 10 uzlin, jelikož při tomto počtu je riziko falešně negativního nálezu minimální⁽¹⁰⁾. Naproti tomu u některých jiných tumorů je rozsah nutné lymfadenektomie stále předmětem diskuse; typickým příkladem je plicní karcinom. V některých zemích, např. ve Velké Británii, je lymfadenektomie mediastinálních uzlin součástí plicní resekce pouze výjimečně⁽¹¹⁾. V Německu je sice lymfadenektomie obligátní součástí výkonu v 73,8 % případů, ale více jak polovina pracovišť používá nestandardní klasifikační schémata, což poněkud ztěžuje interpretaci výsledků vyšetření odebraných uzlin⁽¹²⁾.

Na základě výše uvedených skutečností vznikla potřeba najít metodu, která by usnadnila vyhledání uzlin nezbytných pro staging onemocnění a zároveň umožnila omezit rozsah nutné disekce. Tím by se snížily jak operační zátěž nemocného, tak i riziko komplikací s disekcí spojených, aniž by se tímto omezením

snížila přesnost zjištění postižení těchto uzlin. Ideální metoda by měla umožnit nejen diagnostické zhodnocení lymfatického poolu pro účely prognostické a pro indikaci adjuvantní terapie, ale ideálně by měly závěry metody umožnit také indikovat radikální disekci uzlin v případech postižení lymfatických uzlin u již zmíněných radio- a chemorezistentních nádorů. Řešení bylo nalezeno v metodě peroperačního mapování lymfatických uzlin, odběrem a vyšetřením tzv. sentinelové uzliny. Technika sice dosud stojí na pomezí mezi metodami experimentálními a standardními, avšak dosavadní výsledky jsou natolik slibné, že u některých typů nádorů (melanom, karcinom prsu) je již metoda považována za standardní součást výkonu. U jiných typů tumorů pak musí další výzkumy význam a spolehlivost metody v příslušných indikacích ještě potvrdit.

Literatura

1. Škorpil F. Obecná a soustavná patologie novotvarů. Praha: SZN 1950.
2. Fait V, Žaloudík J, Pačovský Z. Mapování lymfatických uzlin a biopsie sentinelové uzliny – nový přístup k problematice lymfadenektomií. Přehled. Rozhl Chir 1995; 74(8): 424–427.
3. Association of Directors of Anatomic and Surgical Pathology. ADASP recommendation for processing and reporting lymph node specimens submitted for evaluation of metastatic disease. Am J Surg Pathol 2001; 25(7): 961–963.
4. Fait V, Chrenko V, Pačovský Z. Biopsie sentinelové uzliny u maligního melanomu a karcinomu prsu. Rozhl Chir 1995; 74(8): 425–428.
5. Klein J, Král V, Neoral Č, Bohanes T, Aujeský R, Kolek V, et al. Lung resection in a neoadjuvant protocol. Med Sci Monit 2000; 6(5): 937–940.
6. Rosell R, Gomez-Codina J, Camps C, Maestre J, Padille J, Canto A, et al. A randomized trial comparing preoperative chemotherapy plus surgery with surgery alone in patients with non small cell lung cancer. N Engl J Med 1994; 330(3): 153–158.
7. Pešek M. Obecná kritéria terapie. In: Pešek M, et al. Bronchogenní karcinom. Praha: Galén 2002: 79–82.
8. Cox CE, Pendas S, Cox JM, Joseph E, Shons AR, Yeatman T, et al. Guidelines for sentinel node biopsy and lymphatic mapping of patients with breast cancer. Ann Surg 1998; 227(5): 645–653.
9. Gatěk J, Duben J, Dudešek B, Haša E, Adámek M. Sentinelová uzlina u karcinomu prsu. Rozhl Chir 2000; 79(2): 77–80.
10. Mathiesen O, Carl J, Bonderup O, Panduro J. Axillary sampling and the risk of erroneous staging of breast cancer. An analysis of 960 consecutive patients. Acta Oncol 1990; 29(6): 721–725.
11. Graham AN, Chan KJ, Pastorino U, Goldstraw P. Systematic nodal dissection in the intrathoracic staging of patients with non-small cell lung cancer. J Thorac Cardiovasc Surg 1999; 117(2): 246–251.
12. Passlick B, Thetter O. Lymphknotendokumentation und Lymphadenektomie bei Bronchialcarcinomen. Ergebnisse einer Umfrage in der Bundesrepublik Deutschland. Chirurg 1997; 68(6): 601–605.